

# **UNIVERSITÀ DEGLI STUDI DI PADOVA**

**DIPARTIMENTO DI MEDICINA - DIMED**

**CORSO DI LAUREA TRIENNALE IN  
“TECNICHE DI RADIOLOGIA MEDICA, PER IMMAGINI E  
RADIOTERAPIA”**

Sede di Vicenza

**Presidente:** Prof. Roberto Stramare

**Tesi di Laurea:**

**TECNICHE INNOVATIVE NELL'IMAGING DIAGNOSTICO DELLA  
FIBROSI CISTICA**

**Relatore:** Dott. Davide Cerchiaro

**Correlatrice:** Dott.ssa Mariaenrica Tinè

**Laureando:** Luis Kalaj

**Anno Accademico 2023/2024**



## INDICE

1. INTRODUZIONE.....	7
2. LA FIBROSI CISTICA .....	9
2.1 EPIDEMIOLOGIA .....	10
2.2 SINTOMATOLOGIA.....	11
2.3 SCREENING .....	13
3. DIAGNOSTICA PER IMMAGINI.....	17
3.1 RADIOGRAFIA .....	18
3.2 TOMOGRAFIA COMPUTERIZZATA.....	19
3.3 RISONANZA MAGNETICA.....	22
3.4 ECOGRAFIA.....	24
4. RADIOPROTEZIONE .....	27
4.1 INDICI DI DOSE IN TC .....	27
4.2 OTTIMIZZAZIONE DELLA DOSE IN TC .....	28
5. CASISTICA .....	33
6. INNOVAZIONI NELL'IMAGING DIAGNOSTICO .....	37
6.1. TC SPIROMETRIA GUIDATA.....	37
6.2. RM CON GAS IPERPOLARIZZATI .....	39
6.3. RM CON GAS FLUORURATI.....	41
7. VANTAGGI NELL'APPLICAZIONE DELLE INNOVAZIONI.....	43
8. ANALISI QUANTITATIVA .....	47
8.1 INTELLIGENZA ARTIFICIALE .....	47
9. CONCLUSIONI .....	53
10. BIBLIOGRAFIA .....	55



## **ABSTRACT**

In questa tesi vengono presentati gli studi in fase di sviluppo volti a ottimizzare la diagnosi della fibrosi cistica, con particolare riferimento alle prospettive future e ai metodi innovativi in ambito radiologico.

Inizialmente l'elaborato offre un'esplorazione approfondita della malattia, delineandone il profilo clinico-diagnostico. Successivamente viene analizzata l'efficacia delle diverse tecniche di imaging, come la radiografia, la tomografia computerizzata, la risonanza magnetica e l'ecografia, illustrandone i rispettivi ruoli, i contributi che apportano al monitoraggio della patologia e i limiti in termini di radioprotezione.

Segue l'esposizione di alcuni casi clinici di riferimento e la proposta rivoluzionaria rappresentata dai recenti sviluppi tecnologici e procedurali, attraverso un focus sulle innovazioni adottate da vari centri e università in Europa e nel Regno Unito, insieme ai relativi vantaggi applicativi.

In ultima analisi, viene discusso il ruolo dei sistemi di intelligenza artificiale e le modalità in cui questi possono contribuire al miglioramento delle condizioni di vita dei pazienti affetti da fibrosi cistica.



## 1. INTRODUZIONE

La fibrosi cistica è una malattia genetica autosomica recessiva che comporta anomalie respiratorie e digestive, come l'insufficienza pancreatica, causate dalle mutazioni del gene che codifica per la proteina responsabile del trasporto di sali nelle cellule epiteliali. Dal punto di vista respiratorio è caratterizzata da ostruzioni di muco nelle vie aeree, infezioni batteriche ricorrenti e sviluppo progressivo di bronchiectasie, che possono portare ad insufficienza respiratoria cronica, la principale causa di morte prematura nelle persone affette. Attualmente vi sono circa 6000 persone affette da fibrosi cistica in Italia, con 200 nuovi casi all'anno. È fondamentale diagnosticare la malattia nelle prime fasi di vita per prevenire le complicazioni attraverso il trattamento. A questo scopo vi sono lo screening prenatale, quello neonatale, i test genetici e del sudore.

Inizialmente la spirometria era lo strumento principale per monitorare la fibrosi cistica, con la radiografia toracica in ruolo di supporto. Recentemente la tomografia computerizzata (TC) è diventata il gold standard per la diagnosi e il monitoraggio, mentre la risonanza magnetica (RM) rappresenta un'alternativa più sicura alla TC, capace di fornire dettagli morfologici e funzionali evitando l'esposizione alle radiazioni ionizzanti, così come l'ecografia a ultrasuoni (US). Inoltre, è fondamentale considerare l'alto grado di radiosensibilità associato ai pazienti giovani, nei quali la frequente esposizione a radiazioni può comportare mutazioni e patologie secondarie.

Negli ultimi anni sono stati registrati importanti progressi grazie all'implementazione di cure multidisciplinari e allo sviluppo di tecniche innovative di imaging, fra cui protocolli TC volti a ridurre le dosi di radiazioni, consentendo un notevole aumento dell'aspettativa di vita dei pazienti. Altri esempi sono la TC spirometria guidata e la risonanza magnetica con l'inalazione di gas iperpolarizzati e fluorurati.

Infine, sono stati riportati i benefici associati all'analisi quantitativa e all'intelligenza artificiale, volte ad automatizzare la refertazione delle immagini radiologiche attraverso tecniche di *machine learning* (ML) e *deep learning* (DL). I modelli in questione formulano previsioni personalizzate sulla prognosi dei pazienti, sia dal punto di vista diagnostico (attraverso sistemi di scoring), che dal punto di vista terapeutico e fisioterapico, di fondamentale importanza nel caso della fibrosi cistica.





## 2. LA FIBROSI CISTICA

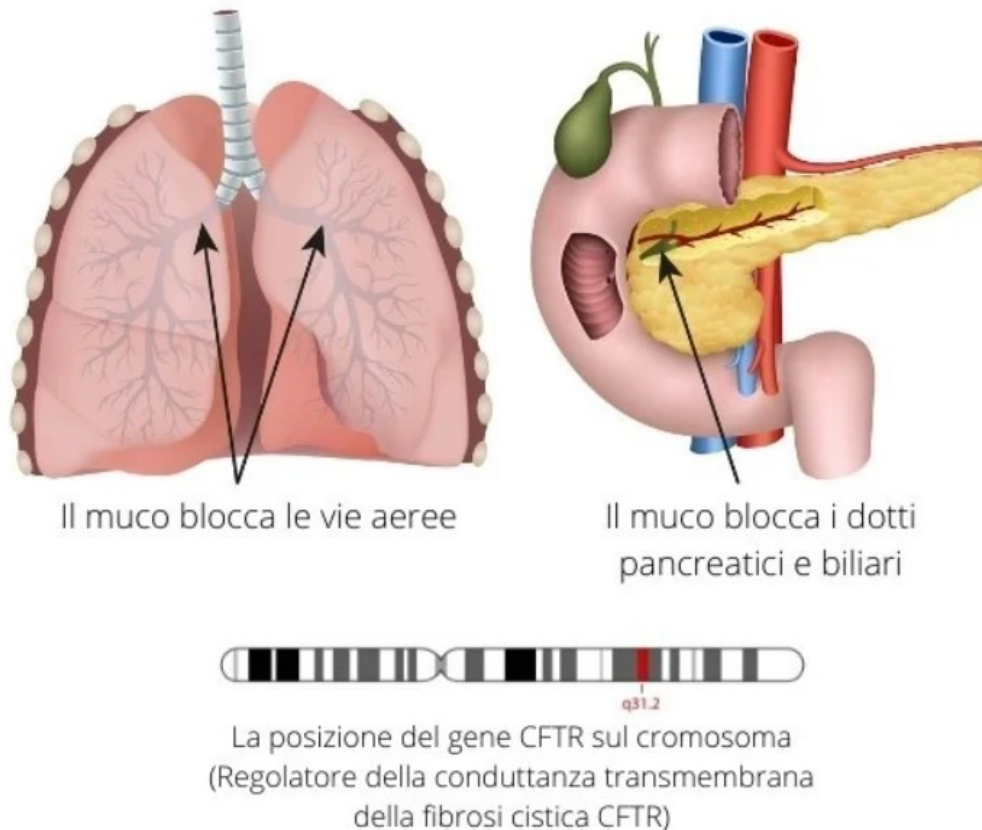
La fibrosi cistica (FC), nota anche come mucoviscidosi o malattia fibrocistica del pancreas, è una malattia genetica ereditaria che colpisce prevalentemente gli individui di origine caucasica.

Si tratta di una condizione cronica multiorgano, caratterizzata da un'evoluzione progressiva che coinvolge principalmente l'apparato respiratorio e quello digerente. Solitamente si manifesta nei primi anni di vita ed è causata da una mutazione genetica nel braccio lungo del cromosoma 7. Questa alterazione colpisce il gene *CFTR* che codifica per la rispettiva proteina CFTR (*cystic fibrosis transmembrane conductance regulator*).

In condizioni normali tale proteina agisce in tutti i tessuti come canale per il passaggio degli ioni cloruro e bicarbonato attraverso le membrane delle cellule epiteliali. Tuttavia, quando CFTR non funziona correttamente, si verificano anomalie nel trasporto dei sali attraverso queste membrane. Questo porta a difetti nella secrezione delle ghiandole sudoripare e muco-secerenti, causando un accumulo di muco denso e viscoso nei dotti corporei. Tale ambiente favorisce l'insorgenza frequente di infezioni batteriche nelle vie aeree, oltre ad insufficienza pancreatica.

Ogni paziente presenta un diverso grado di coinvolgimento patologico, ma il tessuto polmonare infiammato viene inevitabilmente deteriorato e sostituito da tessuto fibrotico, riducendo la funzione polmonare in maniera irreversibile (Quattrucci, 2023).

# Fibrosi Cistica



**Figura 1.** Schema della posizione del gene CFTR nel cromosoma 7 e degli organi (polmoni, dotti biliari e pancreatici) a carico dei quali si manifestano i suoi effetti (Monica Torriani, 2021).

## 2.1 EPIDEMIOLOGIA

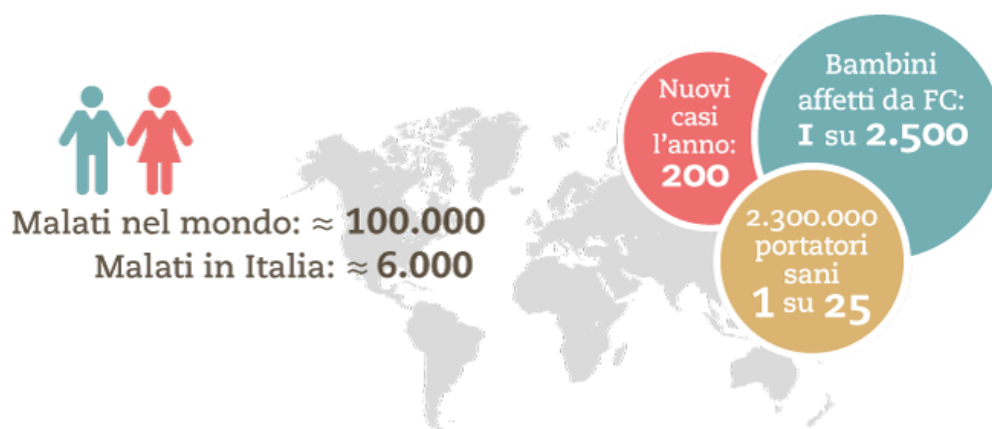
La mutazione più comune associata alla fibrosi cistica, e denominata F508del, è una delezione di tre nucleotidi che ha come conseguenza la perdita di un aminoacido fenilalanina (F) alla posizione 508 della catena proteica. Questa mutazione è responsabile di un'elevata percentuale dei casi a livello globale; tuttavia, è importante notare come molte altre mutazioni, sebbene meno diffuse, siano presenti.

La malattia segue un modello di ereditarietà autosomica recessiva: perché la fibrosi cistica sia manifestata, un individuo deve presentare entrambi gli alleli mutati e quindi ereditare una copia mutata del gene da ciascun genitore.

In Italia gli individui affetti da fibrosi cistica sono circa 6000, mentre il numero di portatori sani della mutazione associata alla malattia (un solo allele mutato) è approssimativamente uno ogni 25 abitanti. Questo significa che la probabilità di nascita di un bambino affetto da fibrosi cistica è di circa uno ogni 2500-3000 nuovi nati, il che comporta circa 200 nuovi casi all'anno.

A livello globale invece, la situazione è la seguente:

- **Prevalenza:** In Europa è abbastanza comune, fra gli asiatici è molto più rara. In India, la prevalenza varia da 1 su 40000 a 1 su 100000 nascite. In Africa meridionale invece, una persona su 42 è portatrice, con una prevalenza di 1 su 7056 nascite.
- **Incidenza:** in America Latina varia da 1 su 3900 a 1 su 8500, mentre in Medio Oriente le stime sono comprese tra 1 su 2560 e 1 su 15876.
- **Sopravvivenza:** ha subito un incremento considerevole negli ultimi cinquant'anni e ora non viene più considerata una malattia prettamente pediatrica. Negli Stati Uniti, l'età media dei pazienti affetti da fibrosi cistica è di 17,9 anni e alcuni raggiungono persino gli 85 anni (Shaffer, 2022).



**Figura 2.** Casi di fibrosi cistica in Italia e nel mondo (Quattrucci, 2023).

## 2.2 SINTOMATOLOGIA

I sintomi respiratori distintivi della fibrosi cistica includono bronchiectasie, che possono causare emottisi ed emoftoe se vicine ai vasi sanguigni polmonari, bronchiti e sinusiti croniche, ispessimento delle pareti delle vie aeree, asma, poliposi nasale, consolidamenti, atelettasie ed enfisemi nelle fasi avanzate della malattia.

Alcuni sintomi, come l'intrappolamento d'aria e le variazioni nella perfusione, sono legati alla fisiopatologia di base della fibrosi cistica e possono essere reversibili con il trattamento. Al contrario, la dilatazione delle arterie bronchiali e l'emorragia polmonare spesso necessitano di interventi terapeutici invasivi e, nei casi più gravi, del trapianto di polmone (Wielpütz et al., 2016).

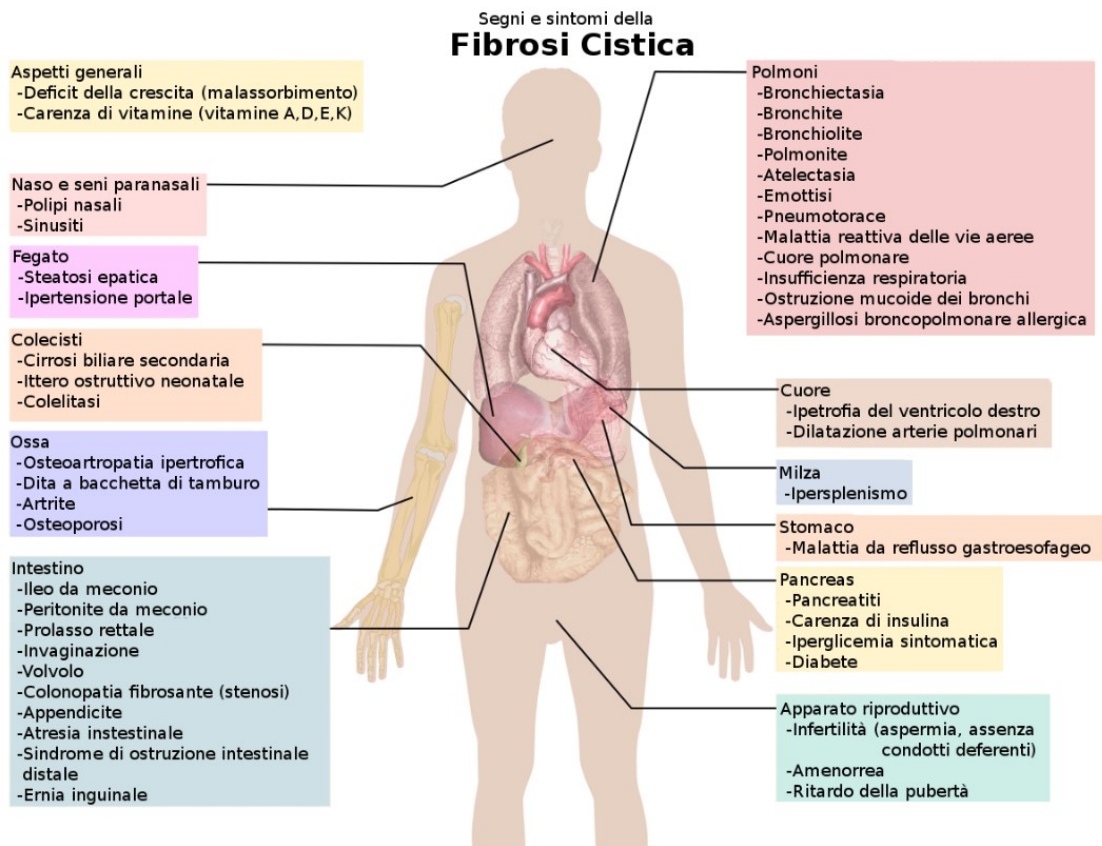
A livello digestivo la fibrosi cistica può causare numerosi sintomi e complicazioni, tra i quali: reflusso gastroesofageo, insufficienza pancreatica, steatosi e cirrosi epatica, costipazione, diarrea, diabete e malnutrizione. Quest'ultima è spesso dovuta ad una difficoltà rispetto al metabolismo di grassi, proteine e amidi, oltre che a una carenza di vitamine liposolubili. Inoltre, l'aumentata densità del secreto pancreatico, poiché ostacola il corretto flusso degli enzimi digestivi nell'intestino, può causare la formazione di calcoli biliari (colelitiasi) e l'infiammazione cronica del pancreas (pancreatite cronica).

Nei neonati è comune riscontrare un'infiammazione caratterizzata da un aumento dei neutrofilo nel sangue e da un'elevata produzione di citochine pro-infiammatorie.

Altre condizioni includono: disturbi dell'equilibrio dei fluidi e degli elettroliti, nefrolitiasi, ritardo nello sviluppo, osteoporosi, cancro del colon e scoliosi. Queste possono contribuire ad un ritardo nello sviluppo generale e ad un aumento della morbilità associata alla malattia, di cui una parte significativa è attribuibile alle infezioni respiratorie croniche e ricorrenti.

In particolare, i pazienti affetti da fibrosi cistica sono più suscettibili ad infezioni causate da batteri dei generi *Pseudomonas* e *Burkholderia*, ai funghi del genere *Aspergillus* e micobatteri non tubercolari. Tuttavia, non sembrano essere a rischio aumentato di contrarre patogeni respiratori associati ad altri stati di immunocompromissione né di sviluppare infezioni al di fuori del tratto respiratorio, come quelle del tratto urinario, della pelle e dei tessuti molli.

Infine, sono comuni casi di atresia dei dotti deferenti negli uomini, che possono causare infertilità poiché i dotti sono ostruiti dal muco, impedendo il passaggio degli spermatozoi durante l'eiaculazione. Per le donne invece, la gravidanza potrebbe peggiorare i sintomi della fibrosi cistica; pertanto, è consigliabile sempre discutere i potenziali rischi con il medico (Polgreen & Comellas, 2022).



**Figura 3.** Schema sinottico delle condizioni patologiche associate alla fibrosi cistica (Fibrosi Cistica, 2024).

## 2.3 SCREENING

In America Latina, Africa e India, la fibrosi cistica è spesso erroneamente diagnosticata causando una sottostima dei casi e rendendo difficile determinare la reale prevalenza della malattia. Questo è dovuto alla limitata consapevolezza della patologia, alle difficoltà di accesso all'assistenza sanitaria, alle diagnosi spesso incerte e all'elevata mortalità infantile.

La diagnosi della fibrosi cistica implica diverse fasi e viene effettuata in base ai sintomi e ai risultati ottenuti dai test genetici e del sudore.

È importante diagnosticare la malattia il prima possibile per iniziare precocemente il trattamento e prevenire le complicazioni.

Le principali tecniche di screening sono le seguenti:

- Screening prenatale: prevede un esame del sangue della madre per individuare eventuali mutazioni nel gene *CFTR*. In caso di risultato negativo, il bambino non sarà affetto da fibrosi cistica. Tuttavia, se la madre è portatrice di una mutazione, anche il padre deve sottoporsi al test genetico.

In situazioni dove entrambi i genitori sono portatori, tecniche diagnostiche più invasive come l'amniocentesi o la villocentesi possono essere utilizzate per confermare la presenza della malattia nel feto.

- Screening neonatale: poco dopo la nascita si preleva un campione di sangue dal tallone del neonato. Il sangue viene posto su un filtro e, una volta essiccato, viene analizzato per diverse malattie. Si cerca il livello di tripsinogeno immunoreattivo (IRT, immunoreactive trypsinogen) e mutazioni del gene *CFTR*. L'IRT è una sostanza precursore di un enzima pancreatico e il suo livello è elevato nei neonati con fibrosi cistica. Se il test neonatale risulta positivo si procede con il test del sudore, considerato il metodo più affidabile per confermare la diagnosi di fibrosi cistica, attraverso la misurazione della concentrazione di cloro nel sudore. La sudorazione viene indotta tramite ionoforesi con pilocarpina e il sudore viene raccolto su una garza o carta da filtro posta sull'avambraccio o sulla coscia del paziente. È necessario raccogliere almeno 7 mg di sudore, con un tasso di sudorazione minimo di 1 g/m<sup>2</sup> di superficie corporea al minuto. La raccolta dura circa 30 minuti e la diagnosi è quasi certa se la concentrazione di cloro nel sudore è superiore a 60 mmol/L. Se il livello è inferiore a 40 mmol/L, il neonato è considerato sano, salvo casi eccezionali.

Il test del sudore viene effettuato dopo uno screening neonatale positivo o in presenza di condizioni come pancreatite cronica, problemi gastrointestinali e respiratori, o ileo da meconio, che nei casi più gravi può richiedere un intervento chirurgico.

La fibrosi cistica, inoltre, può essere diagnosticata utilizzando test di screening delle mutazioni del gene *CFTR* disponibili in commercio. L'accuratezza di questi test dipende dal numero di mutazioni di *CFTR* analizzate e dall'origine etnica del paziente.

Per confermare i risultati si può ricorrere al sequenziamento completo del gene *CFTR*. In alcuni casi sono necessari ulteriori test di supporto, come la misurazione della differenza di potenziale nasale (NPD, *Nasal Potential Difference*).

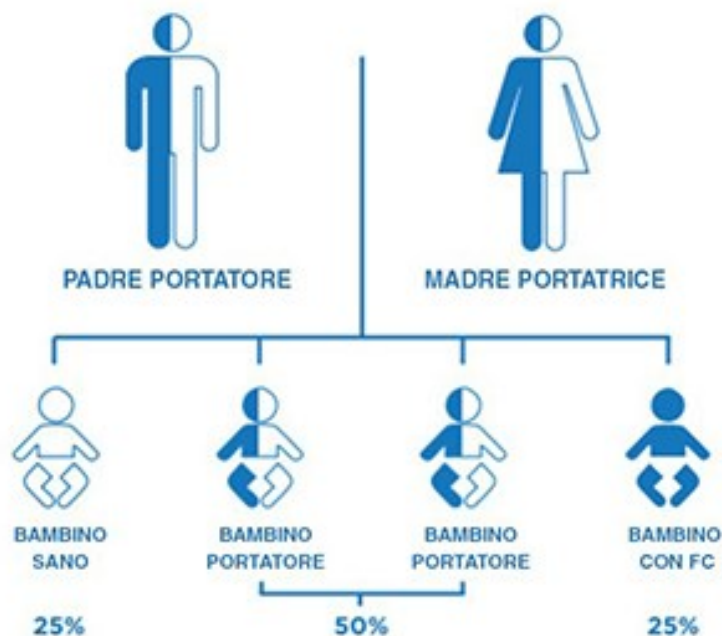
Questo test valuta il trasporto di ioni come sodio e cloruro attraverso il rivestimento delle vie aeree, creando una differenza di potenziale elettrico.

La misurazione avviene posizionando un elettrodo sulla superficie del naso, che viene poi immerso in soluzioni contenenti vari sali. Le soluzioni sono formulate per modificare il flusso degli ioni attraverso la superficie delle cellule e sono somministrate nel seguente ordine:

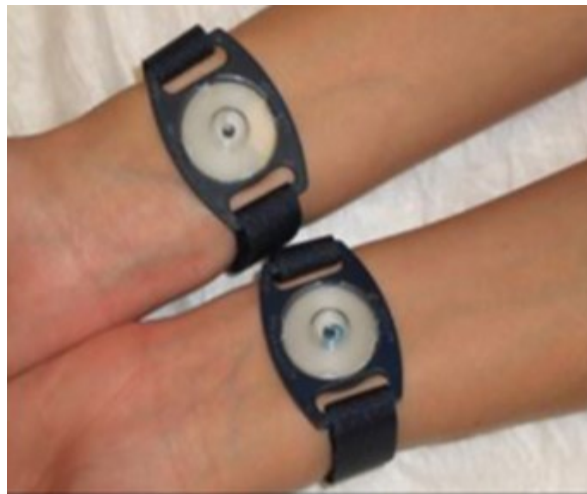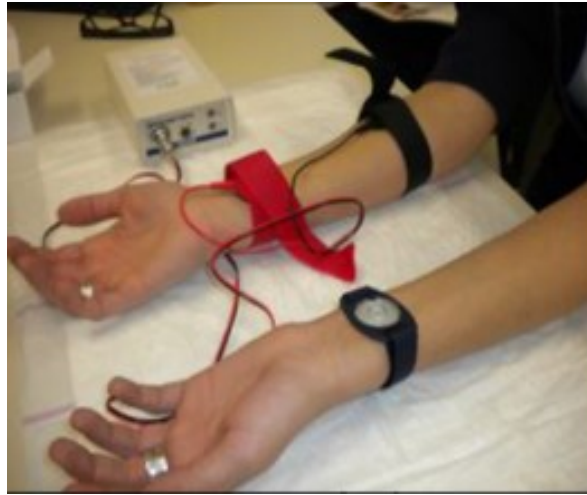- Soluzione salina di Ringer (utilizzata per ottenere la NPD di base).
- Soluzione amiloride (che blocca i canali del sodio).
- Soluzione priva di cloruro.
- Soluzione di isoproterenolo (che stimola la proteina CFTR).

I risultati del test mostrano, nelle persone affette da fibrosi cistica, una differenza di potenziale basale inferiore alla norma, una maggiore inibizione della NPD dopo l'aggiunta di amiloride e una variazione minima o nulla della NPD dopo l'aggiunta di soluzioni senza cloruro e isoproterenolo.

Il test non è disponibile in commercio, in quanto è tecnicamente complesso da eseguire e richiede un'interpretazione accurata dei risultati in base alle caratteristiche cliniche del paziente e ai risultati di altri test diagnostici (*Diagnostic Testing*, 2024).



**Figura 4.** Probabilità per un figlio di genitori portatori della mutazione nel gene *CFTR* di nascere affetto da fibrosi cistica (Cos'è La Fibrosi Cistica?, 2023).



**Figura 5.** Test del sudore (De Boeck et al., 2017).



### 3. DIAGNOSTICA PER IMMAGINI

L'imaging riveste un ruolo cruciale nella gestione della fibrosi cistica e viene impiegato in diversi scenari. Gli esami iniziali sono essenziali sia per neonati asintomatici, individuati tramite screening, sia per quelli che manifestano sintomi. I controlli clinici regolari rappresentano un altro momento chiave e possono avere una periodicità annuale o biennale variabile in base alla condizione polmonare del paziente, oppure nei momenti di emergenza quando si verificano sintomi respiratori acuti spesso causati da esacerbazioni polmonari, in questi casi l'imaging è un valido strumento per valutare l'entità del danno e guidare le decisioni terapeutiche.

Fino agli anni '90 i test di funzionalità polmonare come la spirometria, erano primari nel monitorare la fibrosi cistica, mentre la radiografia toracica aveva un ruolo di supporto. Anche oggi i test che includono la misurazione del volume espiratorio forzato in un secondo (FEV1, forced expiratory volume), sono fondamentali per valutare il danno polmonare. Tuttavia, la spirometria risulta poco affidabile nei pazienti pediatrici e neonatali poiché richiede la piena collaborazione del paziente.

La radiografia del torace, a sua volta, non è sufficiente per individuare precocemente la malattia. La tecnica è variabile in base all'operatore che la esegue e ai casi specifici dei diversi pazienti, mentre l'interpretazione delle anomalie strutturali risulta spesso complessa.

In tempi recenti è stata introdotta la tomografia computerizzata (TC) del torace, che è diventata la tecnica di riferimento nella diagnosi della fibrosi cistica. Grazie alla sua maggiore sensibilità nel rilevare segni patologici e sottili anomalie polmonari, la TC si è affermata ed è tutt'ora il gold standard. Di conseguenza alcuni centri l'hanno adottata come parte della strategia di monitoraggio della malattia. Nei pazienti adulti viene eseguita ogni 2 o 3 anni, come parte integrante della visita annuale, mentre nei bambini diagnosticati tramite screening neonatale, la TC viene utilizzata come monitoraggio precoce (Tiddens & Rosenow, 2014).

Negli ultimi tempi la risonanza magnetica (RM) è emersa come un'alternativa più sicura dal punto di vista della radioprotezione rispetto alla TC. Oltre a fornire informazioni morfologiche, questa tecnica è in grado di rappresentare vari aspetti della funzione polmonare, come la perfusione, i movimenti respiratori e la ventilazione.

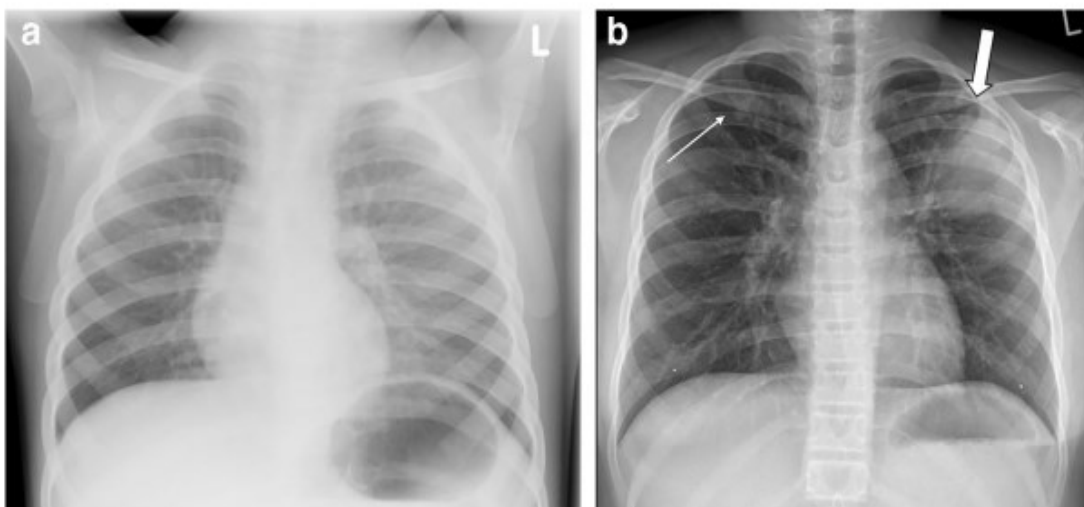
Studi recenti condotti utilizzando sia la TC che la RM in neonati e bambini, hanno rivelato un'elevata variabilità ed eterogeneità delle lesioni polmonari precoci. Queste

variazioni, soprattutto nelle fasi iniziali della malattia, non possono essere rilevate attraverso misurazioni globali come la spirometria, in quanto le aree polmonari strutturalmente sane possono compensare funzionalmente le aree affette mascherando così le anomalie durante i test di funzionalità polmonare.

### 3.1 RADIOGRAFIA

La radiografia del torace offre numerosi vantaggi nella diagnosi non precoce della fibrosi cistica. La tecnica è rapida, economica, ampiamente disponibile e comporta una dose di radiazioni significativamente inferiore rispetto alla TC. Negli adolescenti e negli adulti si consigliano proiezioni postero-anteriori (PA) e latero-laterali (LL), mentre nei neonati e nei pazienti pediatrici non collaboranti viene solitamente eseguita una singola proiezione antero-posteriore (AP) ogni due anni. Questo approccio è supportato da vari studi che hanno dimostrato, attraverso l'applicazione di un punteggio sistematico, che la proiezione laterale non fornisce informazioni significativamente aggiuntive nei bambini piccoli. Di conseguenza tale proiezione può essere omessa, consentendo un'ulteriore riduzione della dose di radiazioni (Ciet et al., 2023).

Dal punto di vista morfologico le bronchiectasie possono presentarsi come ombre lineari o a forma di anello, a seconda del percorso delle vie aeree rispetto al piano dell'immagine radiografica. Inoltre, l'osservazione delle piccole vie aeree, che spesso non sono visibili nella radiografia standard, può rivelare ombre raggruppate o sovrapposte.



**Figura 6.** Radiografia del torace anteroposteriore (AP) in un bambino di 3 anni (a) e radiografia del torace posteroanteriori (PA) in un bambino di 10 anni (b) affetti da fibrosi cistica. Si nota l'assenza di

chiare anomalie in (a). Al contrario, (b) mostra piccole opacità peribronchiali nel polmone superiore destro (freccia sottile) e ampio consolidamento nel polmone superiore sinistro (freccia spessa) (Ciet et al., 2023).

### 3.2 TOMOGRAFIA COMPUTERIZZATA

Alla fine degli anni '90 è stata introdotta la HRCT (*High Resolution Computed Tomography*), che consiste nell'ottenere sezioni di 1 mm ogni 10-20 mm di lunghezza. Nel caso della fibrosi cistica tali scansioni vengono eseguite in inspirazione ed espirazione, con un incremento maggiore per la serie espiratoria, senza somministrazione di mezzo di contrasto.

L'attuale tecnologia prevede l'impiego della TC a rivelatori multipli (MDCT, *Multidetector Computed Tomography*), che fornisce una serie di dati volumetrici in un tempo minimo. La modalità di acquisizione è volumetrica e le sezioni vanno da 0,5 a 1,5 mm di spessore.

I set di dati volumetrici coprono interamente i polmoni garantendo che nessuna anomalia venga trascurata, aspetto particolarmente importante nelle fasi iniziali della malattia. Durante il *follow-up* (o catamnesi, controllo periodico programmato) le immagini ricostruite da questi set possono essere confrontate a livello anatomico, permettendo di identificare e misurare qualsiasi cambiamento che si verifichi nel corso della malattia o in risposta alla terapia.

I dati volumetrici costituiscono la base per la valutazione automatizzata del volume e della densità polmonare, oltre che delle dimensioni delle vie aeree, tramite software di post-elaborazione dedicati. Ciò è fondamentale per la quantificazione precisa della patologia e per garantire la riproducibilità negli studi di *follow-up*.

Gli scanner odierni presentano 64 o 128 corone di rivelatori, che permettono velocità di acquisizione molto più elevate rispetto al passato. Inoltre, l'utilizzo di rivelatori dalle dimensioni ridotte ha migliorato la risoluzione spaziale, facilitando la lettura e la refertazione delle immagini.

Infine, gli scanner a doppia sorgente (*Dual Source*) di recente sviluppo hanno ridotto il tempo di acquisizione dei polmoni di un bambino piccolo a decimi di secondo. Questo progresso permette ad oggi di acquisire immagini prive di movimento anche in bambini

che respirano liberamente, riducendo la necessità di sedazione o anestesia generale ed evitando i relativi rischi (Eichinger et al., 2010).

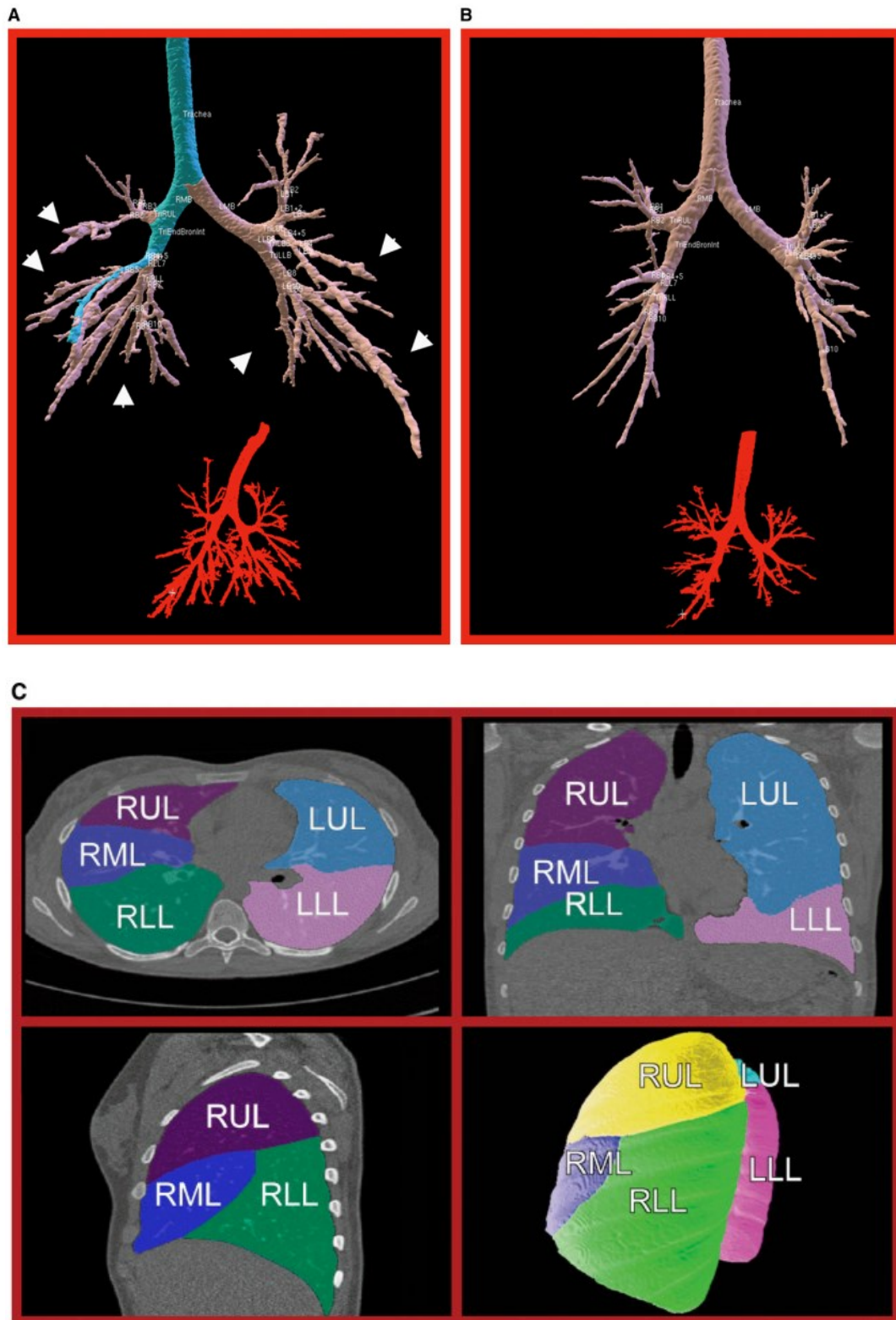
Le ricostruzioni multi-planari (MPR, *Multiplanar Reconstruction*) sono utili per identificare le bronchiectasie centrali e periferiche. Tuttavia, anche mediante l'utilizzo della MDCT, la visualizzazione delle piccole vie aeree con diametri inferiori a 1 mm, rimane preclusa a causa della risoluzione intrinseca del sistema, che è di 200-300 µm.

Se le piccole vie aeree con diametro inferiore a 1 mm presentano ispessimento della parete, ostruzione di muco o bronchiectasie (spesso una combinazione di tutti e tre), possono aumentare di dimensioni rientrando nella soglia di risoluzione e diventare visibili come noduli centrilobulari, spesso raggruppati con un aspetto ad albero. Nelle fasi più avanzate della malattia si possono osservare sacculazioni o bronchiectasie cistiche, che possono portare alla distruzione di un intero lobo polmonare.

Le ricostruzioni 3D invece, consentono la visualizzazione volumetrica (VR, *volume rendering*) delle strutture polmonari, oltre a permettere ulteriori elaborazioni come la segmentazione manuale e automatica, volte a calcolare diversi parametri, quali la percentuale di bronchiectasie e l'ispessimento della parete bronchiale (Wielpütz et al., 2016).

<b>TC Torace Pediatrico</b>	Fibrosi Cistica	
<b>Preparazione</b>	Non indicata	
<b>Posizione del paziente</b>	Supina	<b>Supina</b> Nb. L'acquisizione a Paziente <b>prono</b> è indicata solo nei casi in cui sia necessario distinguere alterazioni interstiziali periferiche da opacità gravitazionali
<b>Fase Respiratoria</b>	Fine inspirazione	<b>Fine espirazione</b> per identificare l'intrappolamento aereo con tecnica Low Dose
<b>Acquisizione</b>	Volumetrica senza mdc	
<b>Estensione su asse Z</b>	Dagli apici polmonari ai seni costofrenici	
<b>Scan direzione</b>	Cranio-caudale	

**Tabella 1.** Protocollo di acquisizione TC toracico pediatrico (Protocolli di tomografia computerizzata per indicazione clinica, 2022).



**Figura 7.** (A) Segmentazione tridimensionale delle vie aeree tracheobronchiali in un adolescente con fibrosi cistica grave. Diffuso ingrossamento delle vie aeree bronchiali (bronchiectasie) nel lobo superiore destro e nei lobi inferiori. (B) Segmentazione tridimensionale in un adolescente con FC lieve. (C) Segmentazione lobare del caso B. LLL, lobo inferiore sinistro; LUL, lobo superiore sinistro; RLL, lobo inferiore destro; RML, lobo medio destro; RUL, lobo superiore destro (Robinson, 2007).

### 3.3 RISONANZA MAGNETICA

La risonanza magnetica risulta efficace nella diagnostica dei segni tipici associati alla fibrosi cistica a livello polmonare, in quanto consente una migliore visualizzazione dei tessuti molli rispetto a quelli ossei. In particolare, nei casi di esacerbazione polmonare possono verificarsi aree di consolidamento e queste vengono rilevate in modo sensibile a causa dell'elevato contenuto di fluidi.

Il tempo complessivo di permanenza in sala è di circa 30 minuti.

Alcune delle sequenze di impulsi a radiofrequenza più utilizzate sono le seguenti:

- GRE (*spoiled gradient echo*) per valutare le anomalie delle vie aeree nei bambini che non sono in grado di trattenere il respiro. Si tratta di una sequenza ultrarapida.
- FSE (*T1-weighted fast spin echo*) per individuare le ostruzioni di muco all'interno delle grandi vie aeree.
- Sequenze pesate in T2, come la *half-Fourier single shot fast spin echo*, per visualizzare le ostruzioni di muco all'interno delle grandi vie aeree, in quanto l'acqua e l'edema producono un segnale T2 elevato.
- Sequenze pesate in T1 in cui il grasso è saturato, consentono di registrare un enhancement dell'intensità di segnale nella parete delle vie aeree dopo l'iniezione di mezzo di contrasto, il che è sinonimo di infiammazione.

Il protocollo standard può essere ulteriormente esteso in base alle esigenze specifiche, ad esempio aggiungendo ulteriori sequenze e studi funzionali.

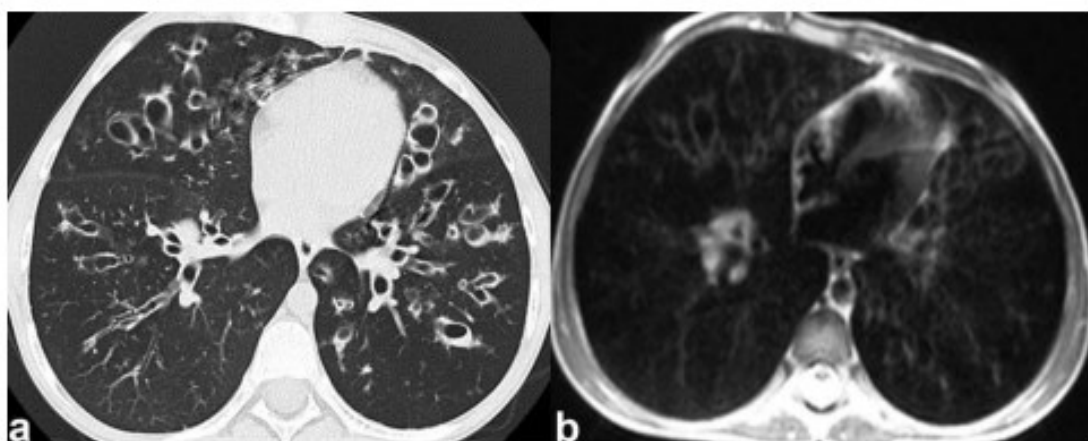
La sedazione di routine è solitamente necessaria nei bambini di età inferiore ai 6 anni.

Inoltre, la risonanza magnetica può fornire valutazioni di tipo funzionale sulla ventilazione e la perfusione polmonare, poiché i difetti ventilatori possono causare cambiamenti anche a livello di perfusione, sia a causa del riflesso di vasocostrizione ipossica che della distruzione dei tessuti (Wielpütz et al., 2016).

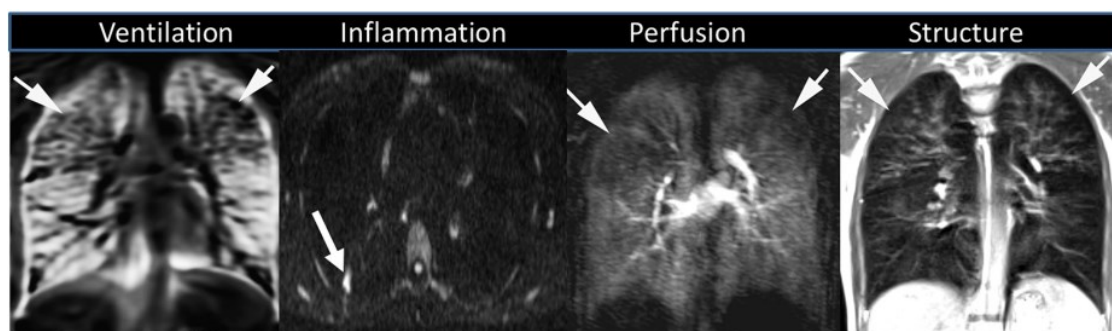
A questo scopo vi sono dei protocolli in fase di sviluppo relativi alla risonanza magnetica per la ventilazione, la perfusione, l'infiammazione e la struttura (VIPS, *ventilation, inflammation, perfusion, and structure*), che forniscono al medico maggiori strumenti per comprendere meglio i fattori che limitano l'efficacia del trattamento della RTE (*respiratory tract exacerbations*) (Tiddens et al., 2015).

RM Torace (Pediatico)	
T1 GRE	Localizer (3 Piani)
T2 HASTE	COR
3D T1 GRE (VIBE)	AX
PD/T1/T2 TrueFISP	COR
T2 STIR	AX

**Tabella 2.** Sequenze RM per la valutazione del parenchima polmonare nei pazienti pediatrici (Liszewski et al., 2013).



**Figura 8.** Bronchiectasie ubiquitarie e ispessimento della parete della lingua, del lobo medio e di entrambi i lobi inferiori in una bambina di 11 anni affetta da fibrosi cistica, ben visualizzate dalla TC (a) e dalla RM (b) (HASTE, half-fourier acquisition single-shot turbo spin echo) senza applicazione di mezzi di contrasto. Si nota che le anomalie più grandi sono visibili sia alla RM che alla TC, mentre l'individuazione di alcune lesioni bronchiectasiche più piccole nella periferia del polmone è più difficile da identificare alla RM rispetto alla TC (Eichinger et al., 2010).



**Figura 9.** Esempi di polmoni di pazienti affetti da FC, in cui è stato applicato il protocollo VIPS di risonanza magnetica. Le frecce sull'immagine di ventilazione (mappa di ventilazione) indicano aree ipoventilate; le frecce sull'immagine relativa all'infiammazione (risonanza magnetica pesata in

diffusione) indicano un nodulo con un'elevata intensità di segnale (ristretta diffusione protonica), che rappresenta l'infiammazione; le frecce sull'immagine di perfusione indicano regioni di perfusione ridotta (risonanza magnetica dinamica con mezzo di contrasto); le frecce sull'immagine di struttura (risonanza magnetica turbo spin-echo HASTE) indicano bronchiectasie nei lobi superiori (Tiddens et al., 2015).

<b>Modalità</b>	<b>Vantaggi</b>	<b>Svantaggi</b>	<b>Tempo</b>	<b>Indicazioni</b>	<b>Costo</b>
<b>Radiografia</b>	Semplice, veloce e a bassa esposizione	Immagini 2D a bassa sensibilità e specificità	30 secondi	Monitoraggio annuale, oltre che per dolore al torace e dispnea	Basso
<b>TC</b>	Immagini 3D ad alta risoluzione e veloci da acquisire	Dose di radiazioni cumulativa maggiore e sedazione necessaria nei bambini	1 minuto	Monitoraggio di routine in alcuni centri. Si impiega in caso di sintomi più gravi	Medio
<b>RM</b>	Consente di ottenere immagini di perfusione e non espone il paziente a radiazioni	Più lenta e con una minore risoluzione rispetto alla TC. Presenta varie controindicazioni (oggetti metallici, protesi..)	5-30 minuti	Ricerca e monitoraggio di routine in alcuni centri	Alto

**Tabella 3.** Vantaggi e svantaggi relativi alle principali metodiche di imaging diagnostico della fibrosi cistica (Goralski et al., 2021).

### 3.4 ECOGRAFIA

Negli ultimi anni l'ecografia polmonare (LUS, *Lung Ultrasound*) ha guadagnato popolarità, specialmente in età pediatrica, per la diagnosi e il *follow-up* di varie patologie parenchimali e pleuriche. Nonostante non sia indicata come indagine di primo livello per la fibrosi cistica questa tecnica è sicura, non invasiva ed economica, poiché impiega ultrasuoni anziché radiazioni ad alta energia, non richiede sedazione e può essere eseguita direttamente al letto del paziente.

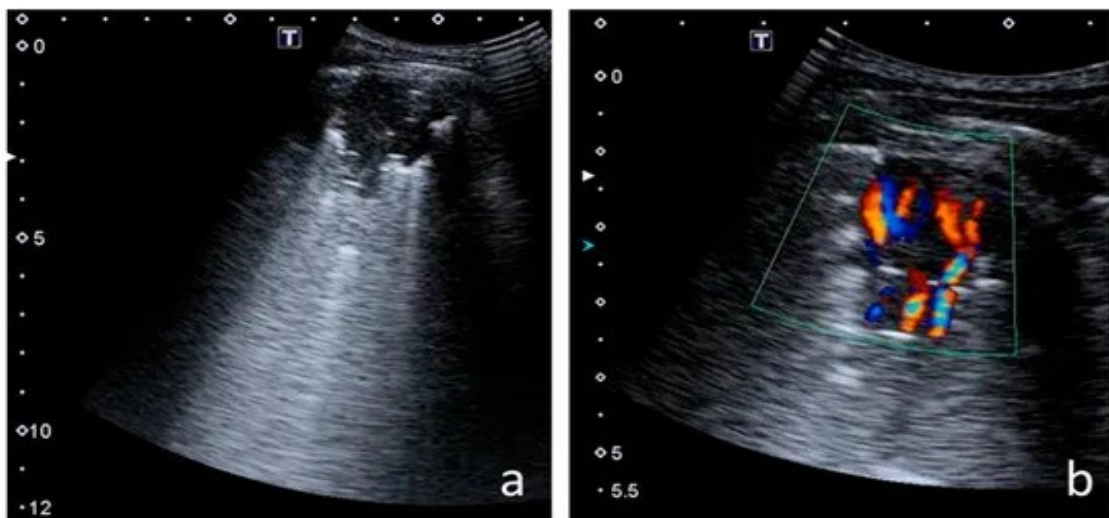
L'ecografia è fondamentale per fornire un quadro clinico più dettagliato della malattia, poiché permette di ottenere informazioni sulle condizioni di salute degli organi interni.



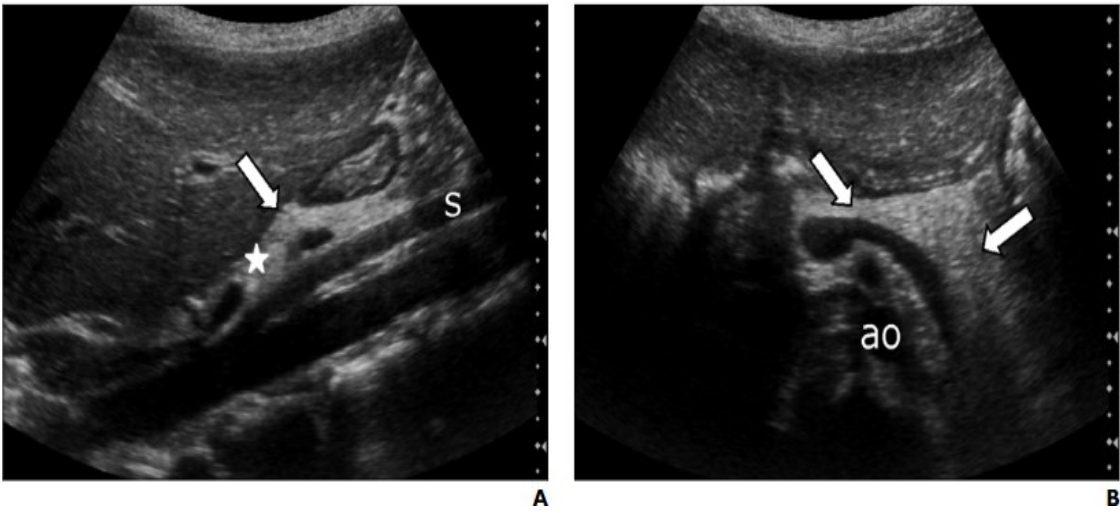
Nel caso dei polmoni, può essere utile per identificare infezioni, enfisemi e fibrosi. Inoltre, diversi studi hanno riscontrato che i risultati della LUS sono superiori a quelli della radiografia e comparabili a quelli della HRCT per la valutazione delle esacerbazioni polmonari nella fibrosi cistica.

Durante la gravidanza l'ecografia può essere utilizzata per determinare la presenza della malattia nel feto, specialmente quando l'intestino del nascituro appare iperecogeno sotto la stimolazione degli ultrasuoni. Nei bambini piccoli l'ecografia dell'addome viene effettuata in caso di dolore o fastidio alla palpazione.

Spesso il pancreas mostra segni di atrofia e cistosi pancreatica, sostituzione del parenchima con tessuto fibroso e grasso. Il fegato può presentare condizioni che vanno dalla steatosi epatica alla fibrosi biliare focale caratteristica, fino alla cirrosi biliare multilobulare. Gli studi indicano un'incidenza crescente del coinvolgimento epatico con l'età. Infine, dal punto di vista gastrointestinale si possono osservare ileo da meconio, sindrome da ostruzione intestinale distale, appendice mucoide e colonopatia fibrosante (Haber, 2007).



**Figura 10.** Consolidamento polmonare (a) con un pattern simile ad un albero (b). Presenta segni di atelettasia (Jaworska et al., 2023).



**Figura 11.** Bambino di 9 anni affetto da insufficienza pancreatica. Il pancreas risulta di dimensioni ridotte (freccie) con aree di ecogenicità marcata, simile a quella del grasso retroperitoneale (stella, A).  
s = arteria mesenterica superiore, ao = aorta (Jaworska et al., 2023).

## 4. RADIOPROTEZIONE

Rispettare le norme di radioprotezione è particolarmente importante per i pazienti con malattie croniche come la fibrosi cistica, poiché devono essere considerati i rischi cumulativi delle radiazioni derivanti da radiografie e scansioni TC ripetute nel tempo. Da un lato c'è il rischio associato all'esposizione alle radiazioni, che può aumentare la probabilità di sviluppare tumori maligni, dall'altro vi è il rischio di una progressione non rilevata della malattia, che può portare a un peggioramento del quadro clinico e a una riduzione dell'aspettativa di vita.

I possibili effetti associati alle radiazioni sono i seguenti:

- **Deterministici:** comprendono epilazione ed eritema cutaneo e sono altamente dipendenti dalla dose, verificandosi solo dopo il superamento di una dose soglia. Fortunatamente i valori soglia per questi effetti sono elevati e superano l'intervallo tipicamente associato alla TC utilizzata per il monitoraggio della fibrosi cistica.
- **Stocastici:** sono casuali e probabilistici e hanno alla base un danno genomico. Gli effetti stocastici includono cancerogenesi e mutagenesi e non hanno una soglia evidente. Sebbene il danno genomico stocastico possa aumentare il rischio di sviluppare un tumore, ciò non influisce sulla sua gravità. Un fattore di rischio significativo è l'età al momento dell'esposizione alle radiazioni: i pazienti in età pediatrica sono particolarmente sensibili alle radiazioni (Joyce et al., 2021).

### 4.1 INDICI DI DOSE IN TC

Vari indicatori definiscono la dose di radiazioni associata alla TC. La dose assorbita indica quanta energia da radiazioni ionizzanti viene assorbita per unità di massa, espressa in gray (Gy), dove 1 Gy equivale a 1 joule per chilogrammo (J/kg). Per quantificare la dose assorbita secondo un particolare protocollo TC, vengono comunemente utilizzati il CTDI (*Computed Tomography Dose Index*) e il DLP (*Dose Length Product*).

Il CTDI viene utilizzato per il controllo di qualità e per confrontare la dose di radiazioni tra diversi protocolli TC. La misurazione del CTDI avviene attraverso una camera a

ionizzazione che simula il corpo del paziente. Ha una dimensione di 16 cm di diametro per valutare la dose assorbita dalla testa del paziente e di 32 cm per il corpo, al fine di rilevare l'emissione delle radiazioni dallo scanner TC.

Il CTDI volumetrico (CTDI<sub>vol</sub>), espresso in milligray (mGy), è l'indice più comunemente utilizzato e rappresenta la media delle dosi di radiazioni assorbite dal volume scansionato.

Il prodotto fra il CTDI<sub>vol</sub> e la lunghezza di scansione è noto come DLP, espresso in milligray per centimetro (mGy·cm). Tale parametro fornisce una stima dell'energia totale assorbita dal paziente su tutte e tre le dimensioni. Maggiore è la lunghezza del corpo scansionato, maggiore sarà il rischio radiologico associato.

Queste misure, tuttavia, non tengono conto delle dimensioni del paziente né descrivono la dose di radiazioni assorbita da ciascun individuo. Pertanto, il CTDI non rappresenta accuratamente la dose di radiazioni assorbita da un singolo paziente e non dovrebbe essere utilizzato direttamente per calcolare il rischio associato all'esposizione alle radiazioni.

D'altro canto, la dose efficace misurata in Sievert (Sv) tiene conto della regione anatomica in cui le radiazioni vengono assorbite e della radiosensibilità dei tessuti coinvolti. Questa dose viene calcolata sommando le dosi ponderate assorbite dai tessuti esposti, utilizzando fattori di ponderazione tissutale che variano in base al sesso, all'età e alle stime degli effetti sulla qualità della vita del paziente (Kuo et al., 2014).

Negli ultimi 15 anni la crescente richiesta di esami radiologici ha portato ad un incremento notevole nell'esecuzione di TC toraciche in pazienti con fibrosi cistica. Questo aumento è probabilmente dovuto a diversi fattori, fra cui una maggiore disponibilità di TC, tempi di acquisizione rapidi e l'elevata sensibilità e specificità nella valutazione della malattia polmonare. Di conseguenza la dose efficace cumulativa annua da imaging diagnostico è aumentata costantemente negli ultimi 30 anni, passando da 0,39 mSv a 0,47 mSv, fino a raggiungere 1,67 mSv per persona (Joyce et al., 2021).

## **4.2 OTTIMIZZAZIONE DELLA DOSE IN TC**

Per ottenere un'immagine di qualità adeguata con la dose di radiazioni più bassa possibile, i parametri devono essere regolati in base all'età, alle dimensioni e al peso del paziente, rispettando il principio ALARA (*as low as reasonably achievable*).

La MDCT offre molteplici opzioni per ridurre la dose, permettendo di eseguire scansioni volumetriche con una dose quasi pari a quella della HRCT. Le scansioni devono limitarsi alle aree anatomiche di interesse e l'impiego di tecniche "dual energy" può contribuire ad un'ulteriore riduzione della dose.

Le principali tecniche volte a tale scopo sono le seguenti:

- La riduzione della corrente del tubo (mA *milliAmpere*) è il mezzo più pratico per ridurre la dose di radiazioni in TC. Riducendo la corrente del tubo del 50%, la dose di radiazioni viene dimezzata. Tuttavia, questo comporta un aumento del rumore dell'immagine e richiede una convalida prima dell'uso clinico. Inoltre, le immagini TC ad alta risoluzione del parenchima polmonare ottenute a 40 mA forniscono dettagli anatomici equivalenti a quelle ottenute a 400 mA, senza compromettere significativamente la qualità dell'immagine.
- La tensione del tubo misurata in kV (*kiloVolt*) influisce sia sul rumore dell'immagine che sul contrasto dei tessuti. Nella TC addominale la maggior parte delle scansioni può essere eseguita a 120 kVp (*kiloVolt picco*) invece di 140 kVp, consentendo una riduzione della dose di radiazioni del 20-40%. Tuttavia, è necessario personalizzare i parametri di scansione in base al singolo paziente, considerando anche l'indice di massa corporea (BMI, *body mass index*), quando si cerca di ridurre la dose di radiazioni.
- Il posizionamento del paziente influisce sia sulla dose che riceve che sul rumore dell'immagine. Per garantire un corretto centraggio si modifica la posizione del paziente e del tavolo, con l'ausilio delle guide laser, al fine di posizionare il paziente all'isocentro del Gantry. Questa pratica è cruciale soprattutto negli scanner dotati del Bowtie Filter, che regola l'intensità del fascio di raggi X in base alla forma del corpo del paziente aumentando l'intensità al centro e riducendola alla periferia.
- Negli scanner a spirale è consigliabile mantenere il pitch, ovvero il rapporto tra il movimento longitudinale del lettino e il ciclo di rotazione della struttura, intorno al valore di 1. Un'accelerazione eccessiva del lettino può compromettere la qualità delle immagini. Inoltre, il pitch tiene conto delle dimensioni del fascio radiogeno, le quali dipendono a loro volta dalla collimazione utilizzata.
- L'esposizione è regolata attraverso la modulazione automatica della corrente del tubo, adattandola alla regione anatomica da esaminare. Ad esempio, può essere

somministrata una dose più elevata nella regione del fegato, dove l'attenuazione è maggiore, e una dose inferiore nel torace, dove l'attenuazione polmonare del fascio di raggi X è minore rispetto all'addome. Questo approccio consente una significativa riduzione della dose con una minima compromissione della qualità dell'immagine.

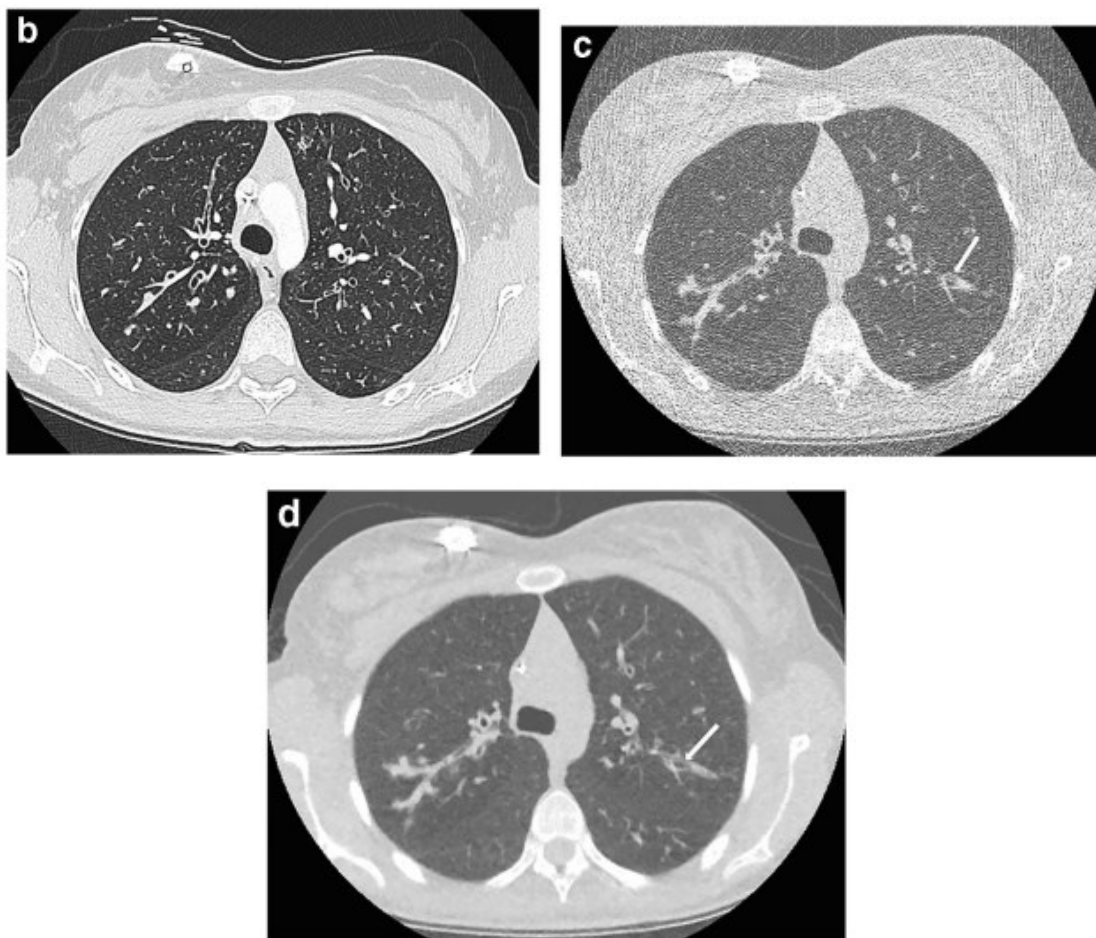
- Gli algoritmi di ricostruzione iterativa, rispetto a quelli basati sulla retroproiezione filtrata, impiegano un sistema a modelli per migliorare il rapporto segnale-rumore dell'immagine durante la ricostruzione dei dati. Ciò consente di ridurre i tempi di esposizione e la dose al paziente di oltre l'80%, avvicinandosi quasi ai livelli di una radiografia (Joyce et al., 2021).

<b>Età</b>	<b>0</b>	<b>1</b>	<b>5</b>	<b>10</b>	<b>15</b>	<b>Adulti</b>
<b>Proiezione (anteroposteriore AP, posteroanteriore PA)</b>	AP	PA	PA	PA	PA	PA
<b>Voltaggio del tubo (kV)</b>	70	73	75	80	80	86
<b>Prodotto dose-area (DAP, <i>dose area product</i>) (mGy·cm<sup>2</sup>)</b>	3	5	10	20	40	90

**Tabella 4.** Parametri di acquisizione RX Torace (Ciet et al., 2023).

<b>Parametri di acquisizione</b>	<b>Standard</b>	<b>Low Dose</b>
<b>kVp &lt;40kg</b>	80	80
<b>kVp &gt;40kg</b>	100	100
<b>mAs &lt;40kg</b>	≤80	50
<b>mAs &gt;40kg</b>	40	25
<b>Spessore di strato</b>	≤2 mm	≤2 mm
<b>Rotation time</b>	<0,5s	0,5s
<b>Algoritmo di ricostruzione</b>	Alta frequenza spaziale	

**Tabella 5.** Parametri di acquisizione TC Torace pediatrico (Protocolli Di Tomografia Computerizzata per Indicazione Clinica, 2022).



**Figura 12.** TC assiale a livello della carena in paziente affetto da fibrosi cistica. La TC convenzionale con contrasto (b) dimostra le caratteristiche della patologia con un'eccellente qualità dell'immagine. Il

DLP totale è di 120 mGy·cm. TC a bassa dose nello stesso paziente (c), ricostruito utilizzando la retroproiezione filtrata. La qualità dell'immagine è bassa, il DLP è di 4,3 mGy·cm. La stessa TC a bassa dose, questa volta ricostruita usando la ricostruzione iterativa, con sezioni di 3 mm (d), presenta una qualità di immagine inferiore rispetto a quella dell'esame a dose convenzionale, ma sufficiente per la diagnosi. Le regioni periferiche di alterazione bronchiectasica (frecce in c e d) sono ben evidenziate e sono evidenti le aree di intasamento mucoso (Joyce et al., 2021).

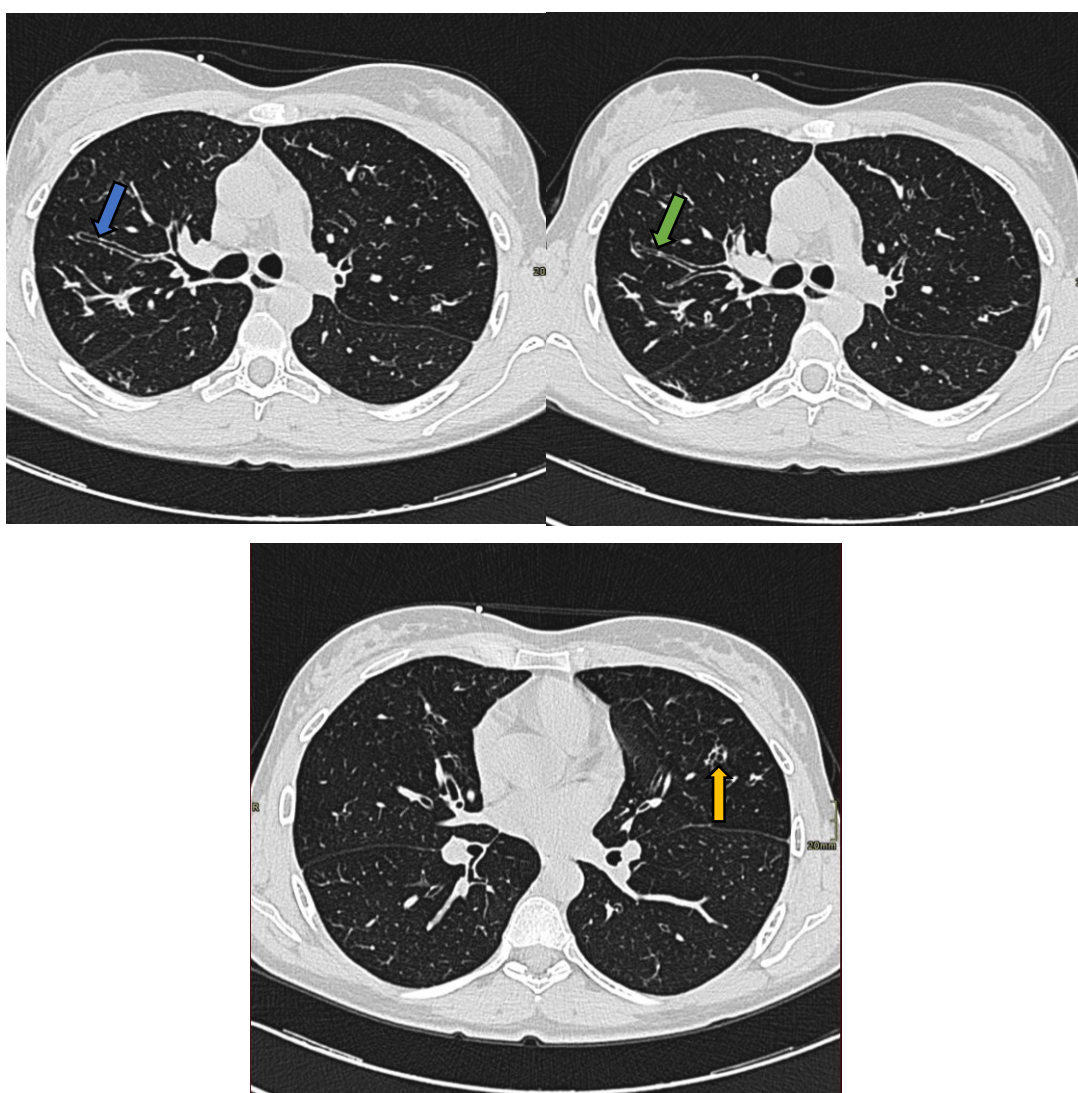




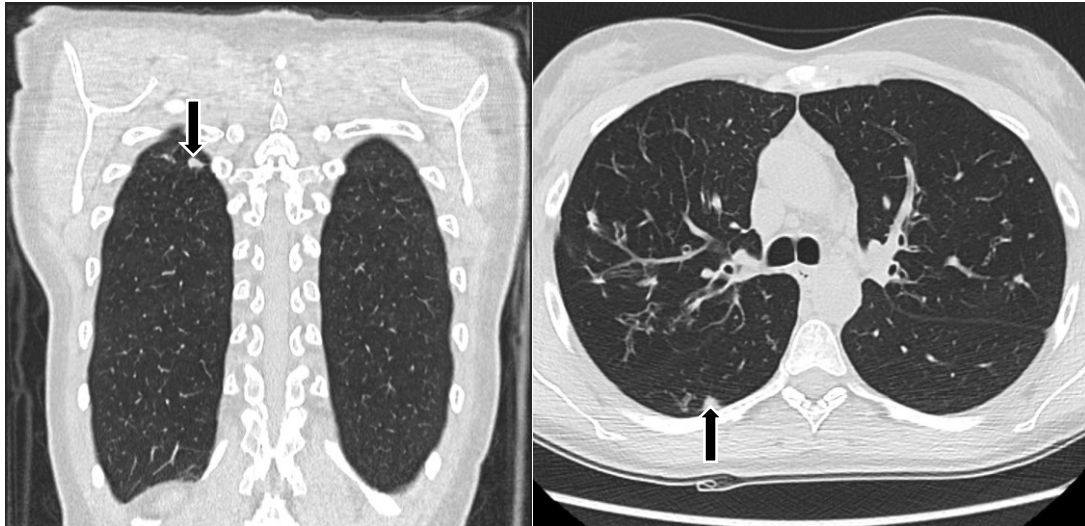## 5. CASISTICA

Di seguito sono riportati alcuni casi relativi a pazienti affetti da fibrosi cistica con un'età compresa indicativamente fra i 20 e i 45 anni. Attraverso tali casi è possibile individuare alcuni dei segni più caratteristici della malattia a livello polmonare.

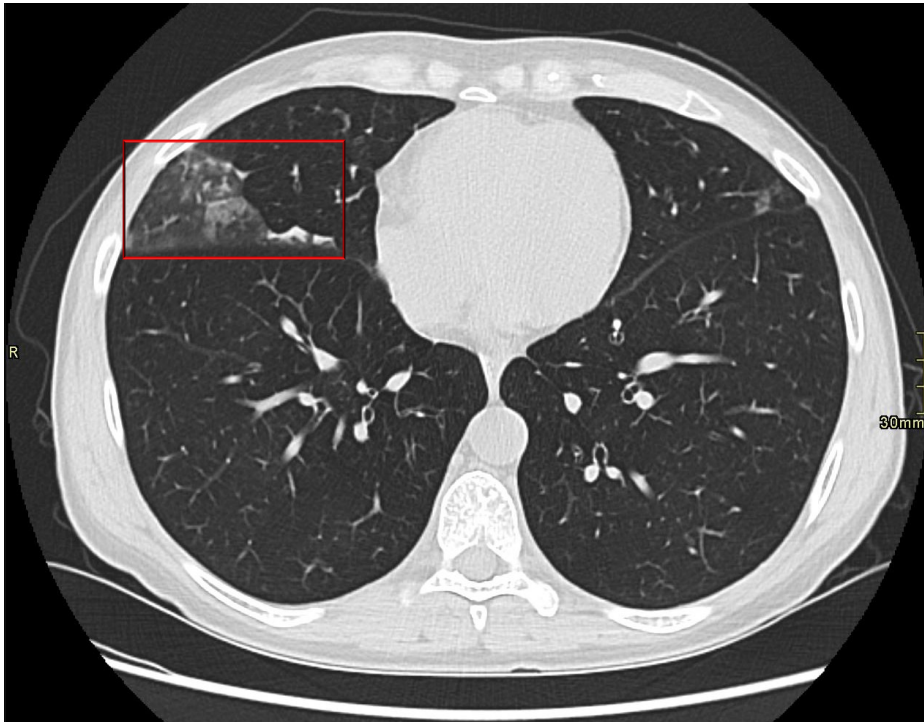
Le scansioni TC sono state eseguite con apparecchiature differenti presso vari ospedali della regione Veneto. Le immagini sono state catalogate in ordine cronologico, dalle più datate alle più recenti, al fine di evidenziare il progressivo miglioramento della loro qualità diagnostica, dovuto all'applicazione di protocolli low-dose ottimizzati.



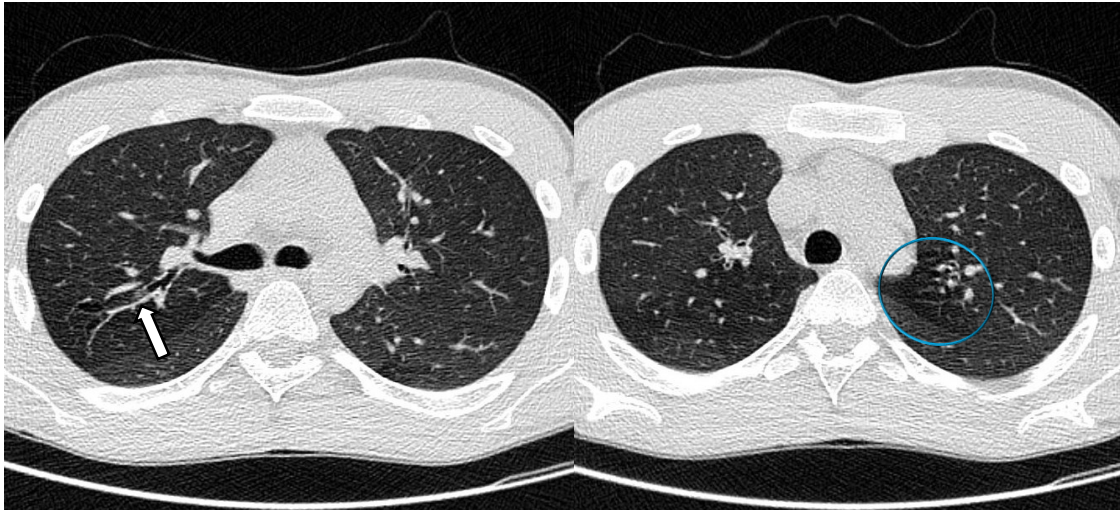
**Figura 13.** Tc eseguita nel 2009. Le sezioni assiali presentano un ispessimento delle pareti bronchiali segmentali e subsegmentali, con dilatazioni bronchiectasiche di tipo cilindrico (freccia blu) e varicoide (freccia verde). Al segmento anteriore del lobo polmonare superiore di sinistra sono presenti bronchiectasie di tipo cistico (freccia gialla).



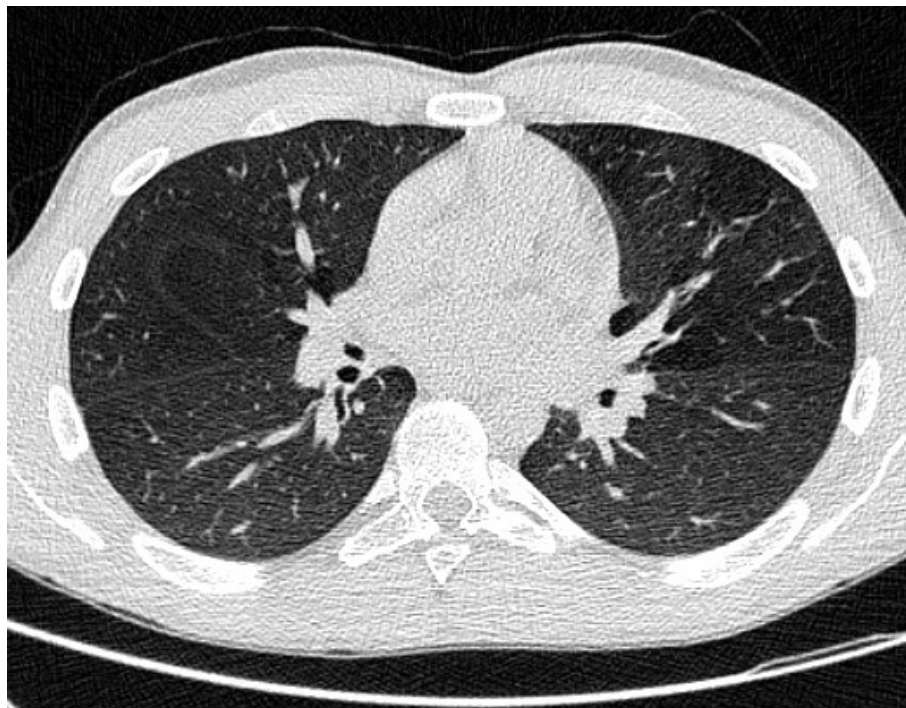
**Figura 14.** TC eseguita nel 2014. La sezione assiale e la ricostruzione MPR coronale mostrano una chiazza addensativa (freccia nera) a livello del segmento apicale del lobo inferiore di destra, con un diametro massimo di 8mm a localizzazione mantellare.



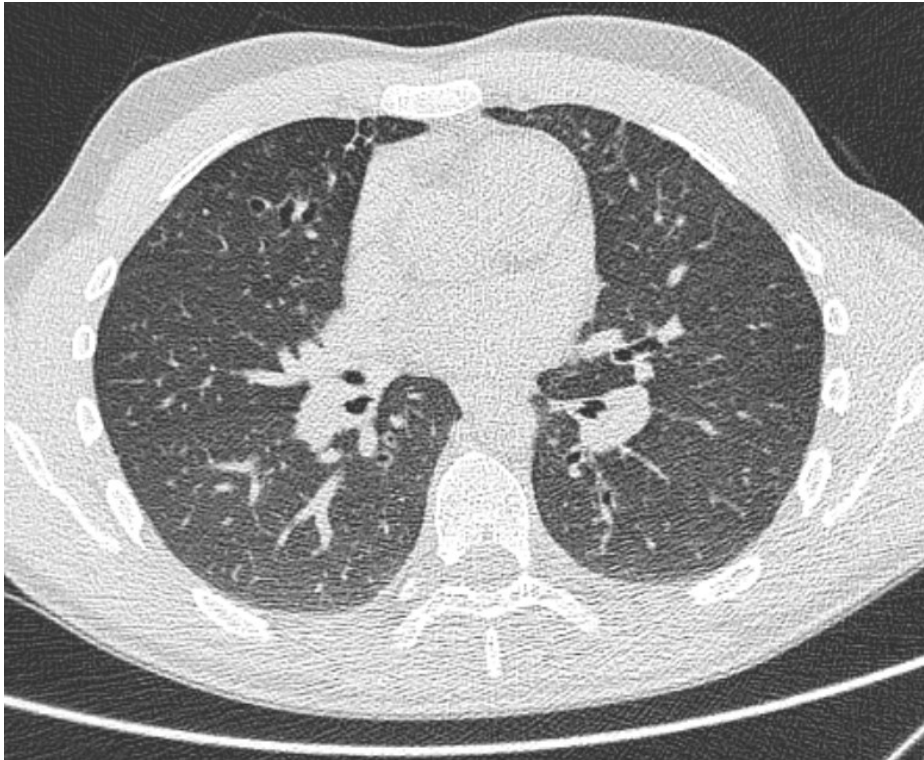
**Figura 15.** TC eseguita nel 2020. La sezione assiale presenta un'opacità ground-glass (a vetro smerigliato) (riquadro rosso) a distribuzione segmentale del segmento laterale del lobo medio di destra, con qualche micronodulo centrolobulare da bronchiolite.



**Figura 16.** TC eseguita nel 2021. Le sezioni assiali presentano ispessimento delle pareti bronchiali (freccia bianca) e segni di ristagno mucoso endobronchiale e periferico. In espirio forzato si notano fenomeni di air-trapping (cerchio azzurro) ai settori dorsali di entrambi i lobi superiori ed al segmento mediale del lobo medio.



**Figura 17.** TC eseguita nel 2023 sullo stesso paziente di Figura 16, a un anno dall'inizio della terapia coi modulatori del CFTR (Kaftrio e Kalydeco). Risultano notevolmente ridotti i fenomeni di rimaneggiamento bronchiectasico, non sono evidenti segni di stasi mucosa, lesioni parenchimali focali o versamenti pleuro-pericardici. In fase di espirio risultano meno evidenti i fenomeni di air-trapping. Compatibilmente con l'assente somministrazione di M<sub>1</sub>DC, non vi sono comparse di linfadenomegalie in sede ilo-mediastinica o ascellare.



**Figura 18.** TC eseguita nel 2023 su un altro paziente, a un anno dall'inizio della terapia coi modulatori del CFTR. Anche in questo caso l'esame è stato confrontato con il precedente di due anni prima. Le bronchiectasie bilaterali mostrano una discreta diffusa riduzione dell'ispessimento delle pareti bronchiali. Risultano ridotti i segni di stasi mucosa periferica e non si evidenziano significative aree di air-trapping in fase di espirio. Ancora una volta non sono evidenti lesioni parenchimali focali o versamenti pleuro-pericardici.

## 6. INNOVAZIONI NELL'IMAGING DIAGNOSTICO

Negli ultimi anni sono state svolte diverse ricerche riguardo alla diagnostica della fibrosi cistica e di altre malattie respiratorie, specialmente in ambito radiologico. Alcune delle principali tecniche di imaging innovativo che ne derivano sono la TC spirometria guidata, la risonanza magnetica con gas iperpolarizzati e quella con gas fluorurati.

### 6.1. TC SPIROMETRIA GUIDATA

La TC spirometria guidata è una tecnica avanzata che prevede un computer collegato ad uno spirometro portatile, in cui è presente un boccaglio, un sensore di flusso di massa, un trasduttore di pressione differenziale, un sistema di registrazione e visualizzazione, dei filtri per l'aria e delle valvole di occlusione a palloncino.

Il paziente viene collocato sul lettino della TC, in una posizione confortevole e stabile. Si utilizza uno stringinaso per garantire che l'aria passi esclusivamente attraverso la bocca e lo spirometro è montato su un supporto, in modo da permettere al paziente di rimanere supino senza doverlo sorreggere con le mani.

Prima della scansione TC viene effettuata una spirometria mentre il paziente è disteso, per misurare il volume polmonare attraverso la capacità vitale (SVC, *slow vital capacity*), la capacità inspiratoria e il volume di riserva espiratoria. Successivamente vengono stabiliti i valori soglia per l'inspirazione e l'espirazione come percentuali della SVC. Per le scansioni inspiratorie la soglia è fissata al 95%, mentre per quelle espiratorie è solitamente impostata su volumi polmonari che corrispondono al 5-12% della SVC, riducendo così il rischio di rilevare valori troppo elevati di *air-trapping* che non corrispondono a quelli reali.

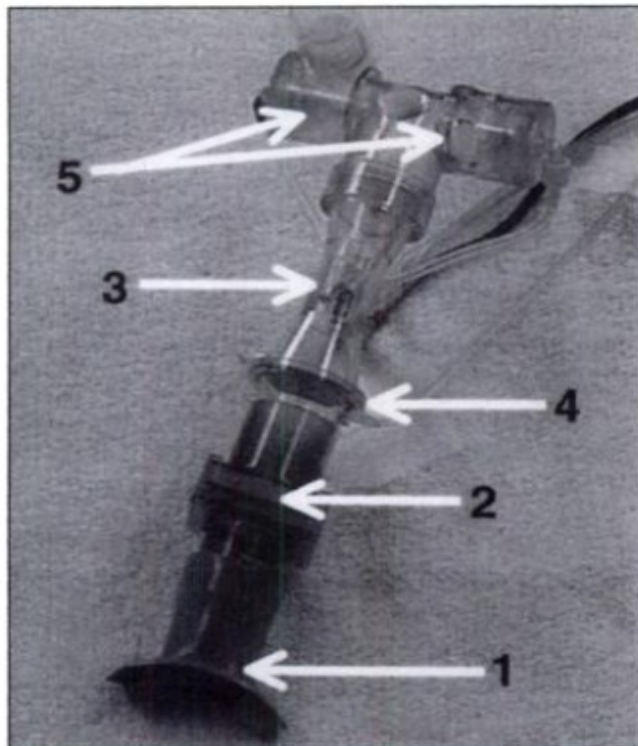
L'esame si svolge con l'assistenza di un fisioterapista, che guida il paziente nel controllo della respirazione durante la scansione.

Durante l'acquisizione il computer invia segnali di attivazione allo scanner TC e simultaneamente blocca il flusso di aria chiudendo le valvole a palloncino, sia nella fase di inspirazione che in quella di espirazione. Lo spirometro, infine, avvisa il tecnico quando il paziente ha raggiunto il volume polmonare specifico per l'inspirazione o l'espirazione, come preimpostato dall'utente.

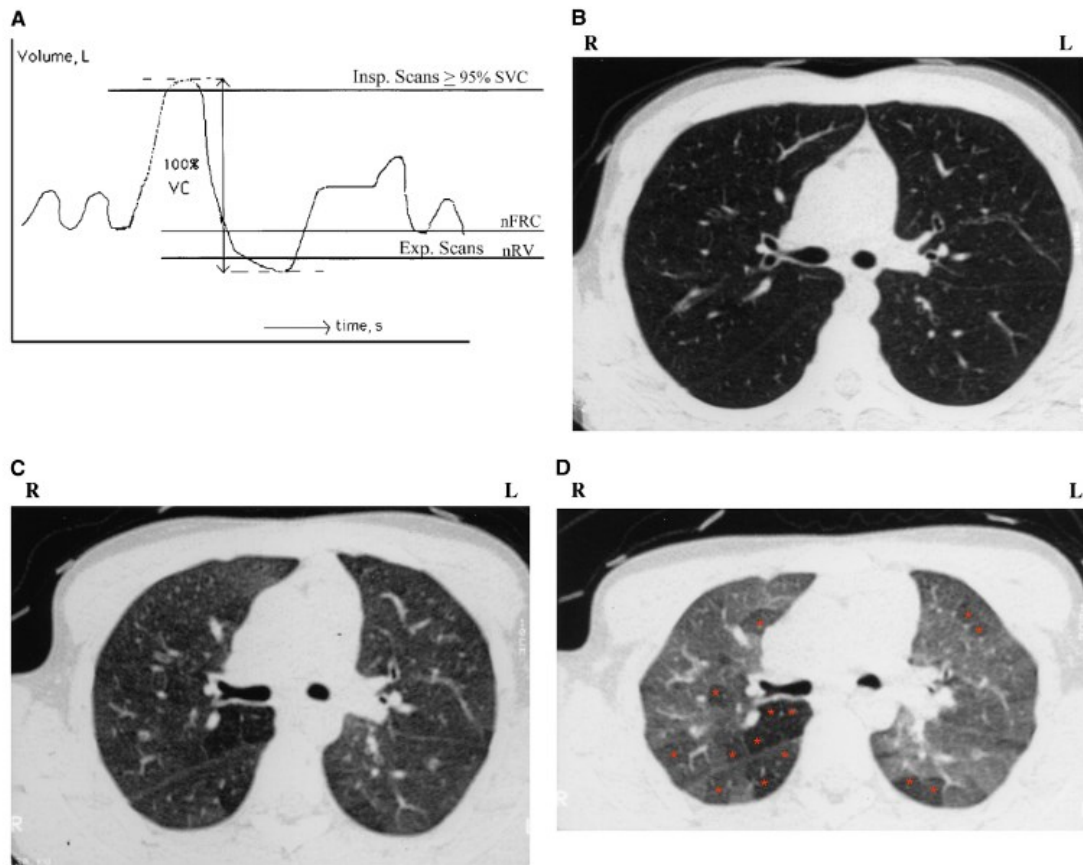
Il flusso espiratorio nel tempo permette di misurare il volume di aria presente nei polmoni attraverso l'anemometro (Robinson et al., 1999).

Le scansioni inspiratorie con lo spirometro sono fondamentali per valutare oggettivamente le dimensioni delle vie aeree e del parenchima polmonare. Al contrario, quelle durante l'espirazione consentono di individuare aree di ipoperfusione e fenomeni di *air trapping*.

Per quanto riguarda la TC in *breath-hold*, è fondamentale che il tecnico faccia eseguire al paziente manovre di trattenimento del respiro, sia in inspirazione che in espirazione, generalmente in posizione supina, per minimizzare la variabilità del volume polmonare. La TC spirometria guidata può essere utilizzata anche in pazienti pediatrici o anziani, per ricavare uno standard dei volumi polmonari acquisiti e migliorare la qualità delle immagini ottenute (Robinson, 2007).



**Figura 19.** Le componenti dello spirometro. La fotografia mostra l'imboccatura (1), il filtro (2), il sensore di flusso (3), il trasduttore di pressione differenziale (4) e le valvole di occlusione del palloncino (5) (Robinson et al., 1999).



**Figura 20.** (A) Diagramma della TC toracica spirometria guidata, che indica le scansioni in prossimità dell'inspirio completo, della capacità funzionale residua (nFRC, *normal functional residual capacity*) e del volume residuo (nRV, *normal residual volume*). (B) scansione inspiratoria al 95% della SVC, (C) scansione espiratoria a nFRC e (D) scansione espiratoria a nRV. Si notino le regioni indicate da asterischi rossi (lobuli polmonari) con diversi gradi di intrappolamento dell'aria, meglio visualizzate con scansioni TC espiratorie ottenute a nRV (Robinson, 2007).

## 6.2. RM CON GAS IPERPOLARIZZATI

Analogamente al principio della scintigrafia polmonare ventilatoria, la risonanza con inalazione di gas iperpolarizzati sfrutta l'impiego di gas nobili come l'elio-3 e lo xenon-129. Il processo di iperpolarizzazione comporta un aumento significativo della magnetizzazione degli spin nucleari del paziente, migliorando il loro segnale RM.

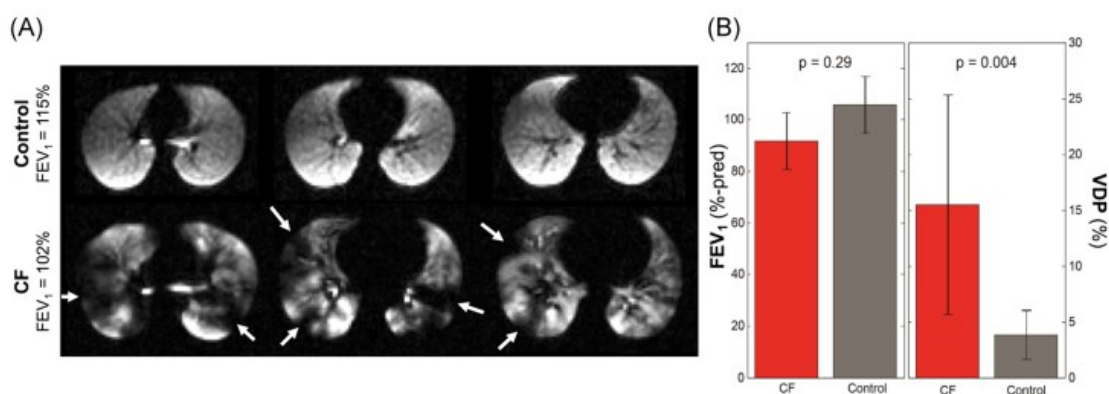
Questo consente l'imaging della funzione polmonare con dosi di gas inalate inferiori a 1 litro. Tuttavia, l'elio-3 è scarsamente disponibile in natura e la domanda supera di gran lunga l'offerta a livello mondiale. Di conseguenza lo xenon-129 rappresenta una scelta più economica e altrettanto efficace.

La distribuzione di questi gas negli alveoli del paziente può essere visualizzata attraverso un'alta risoluzione spaziale ed un elevato rapporto segnale/rumore. L'acquisizione durante l'inspirazione permette di misurare direttamente e sensibilmente la ventilazione polmonare regionale, quantificata calcolando la percentuale di pixel a basso segnale su tutto il polmone. Tale metodo può rivelare anomalie fisiologiche in condizioni come la fibrosi cistica e altre malattie respiratorie, specialmente nelle fasi iniziali.

Inoltre, è possibile effettuare imaging ad alta risoluzione temporale attraverso tecniche di acquisizione radiali, che possono essere utili nel dimostrare la dinamica delle ostruzioni alla ventilazione.

Detto ciò, il peso atomico maggiore dello xenon e quindi le proprietà di diffusione del gas hanno un certo impatto sull'identificazione delle anomalie di ventilazione nelle immagini; la risonanza magnetica con xenon-129 spesso presenta difetti di ventilazione leggermente maggiori rispetto all'elio-3, che sono tipicamente attribuiti alla massa e all'elevata viscosità dello xenon.

Infine, sono state identificate delle correlazioni significative tra l'indice di *clearance* polmonare (LCI, *lung clearance index*), un test che misura l'efficienza con cui i polmoni eliminano gas traccianti come l'elio o l'azoto, e la risonanza magnetica con gas nobili. La risonanza, infatti, può essere utilizzata anche per valutare l'MBW (*multiple-breath wash-out*), ovvero l'efficienza con cui i polmoni eliminano i gas durante la respirazione. Analogamente al test di funzionalità polmonare con *wash-out* multi-respiratorio, utilizzato per ricavare l'LCI, il *wash-out* dei gas elio-3 e xenon-129 viene analizzato per fornire una stima quantitativa della "ventilazione frazionale", il volume di gas per respiro (Goralski et al., 2021).



**Figura 21.** Risonanza magnetica con gas iperpolarizzati nella FC (fibrosi cistica). (A) esempio di immagini di ventilazione con xenon-129 dei polmoni di un paziente affetto da FC, che presenta un FEV<sub>1</sub> (*forced expiratory volume in the first second*) regolare, ma con chiare anomalie di ventilazione



(freccie bianche), rispetto ad un paziente di controllo sano. (B) sensibilità relativa del FEV1 e del VDP (percentuale di difetto di ventilazione) nella risonanza magnetica con xenon-129 del paziente con FC, rispetto al paziente di controllo sano (Goralski et al., 2021).

### 6.3. RM CON GAS FLUORURATI

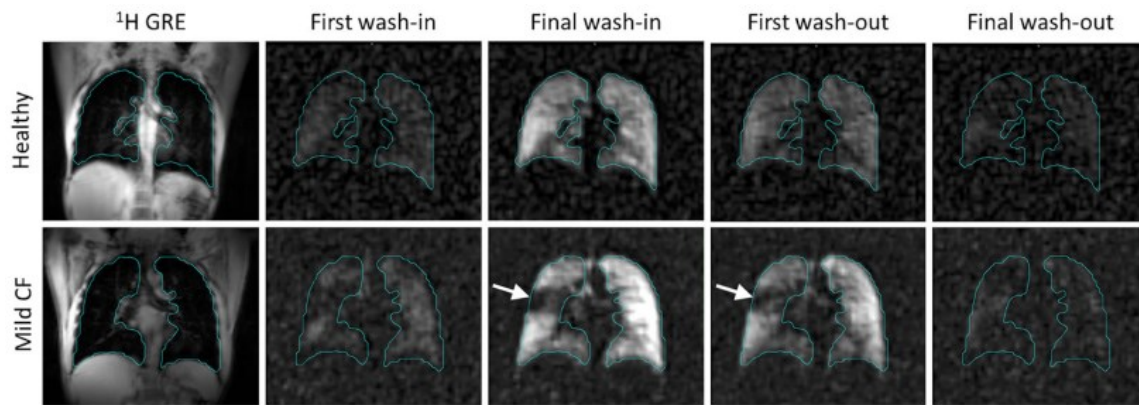
Dal momento che la risonanza magnetica con gas iperpolarizzati richiede un notevole investimento iniziale, per l'acquisto delle apparecchiature necessarie e per la loro produzione, si stanno valutando i gas fluorurati come agente di contrasto alternativo per mappare la ventilazione polmonare mediante risonanza magnetica.

In questa tecnica il perfluoropropano (PFP) o l'esafluoruro di zolfo (SF<sub>6</sub>) miscelato con ossigeno, sono disponibili in commercio e vengono somministrati attraverso una maschera che non consente la re-inalazione (per prevenire l'inspirazione dell'anidride carbonica espirata) mentre si ottengono immagini sequenziali, permettendo agli operatori di determinare i tassi regionali di *wash-in* e *wash-out* dei gas.

Oltre a identificare il VDP, con l'imaging dinamico è possibile caratterizzare e quantificare le aree di lento riempimento o svuotamento, per fornire una panoramica più completa dell'eterogeneità del polmone.

Va però sottolineato che i difetti di ventilazione identificati dall'elio-3 o dallo xenon-129 non sono identici a quelli rilevati con il PFP; ad esempio, un'area di lento riempimento del polmone in seguito all'inspirazione potrebbe essere identificata come difetto di ventilazione con l'imaging xenon-129, ma non con la risonanza magnetica fluoro-19.

Inoltre, ultimamente si sta utilizzando lo *steady state* e l'imaging accelerato con il *compressed sensing* (campionamento compresso, per acquisire meno dati rispetto ai metodi tradizionali), da integrare nelle ricostruzioni, per migliorare la qualità delle immagini di risonanza attraverso elaborazioni algoritmiche (Goralski et al., 2021).



**Figura 22.** Esempi di set di immagini RM con fluoro-19, in cui i contorni polmonari sono delineati.

Confronto fra un paziente di controllo sano e un soggetto con FC. Tutti i set di immagini sono 3D, quindi l'acquisizione nel tempo risulta in un set 4D. L'immagine di *steady state*, per il calcolo del VDP, è definita come la quinta immagine di *wash-in*. Un evidente difetto di ventilazione nel paziente malato è evidenziato dalla freccia bianca e persiste fino al primo *wash-out*. L'SNR (*signal-to-noise ratio*) nel primo *wash-in* del paziente con FC è di  $8 \pm 3$ , rispetto all'SNR di  $16 \pm 4$  nel quinto *wash-in* dello stesso (Goralski et al., 2021).

## 7. VANTAGGI NELL'APPLICAZIONE DELLE INNOVAZIONI

Un vantaggio fondamentale della risonanza magnetica con gas iperpolarizzati, rispetto ad altre tecniche di imaging funzionale, è la possibilità di effettuare studi longitudinali senza la preoccupazione legata al dosaggio delle radiazioni.

In uno studio condotto su bambini affetti da fibrosi cistica si è osservato un incremento significativo del VDP, con una rilevanza statistica superiore rispetto al cambiamento dell'LCI. Al contrario, il FEV1 non ha mostrato variazioni significative, sottolineando nuovamente la sensibilità della tecnica con gas iperpolarizzati.

È stato inoltre dimostrato che questa metodica è efficace nel valutare la risposta alle terapie per la fibrosi cistica, incluse la fisioterapia toracica e più recentemente la tripla combinazione di modulatori del CFTR (ETI, *elexacaftor-tezacaftor*, *ivacaftor*), che ne consentono il corretto funzionamento.

Un recente studio ha rilevato che la risonanza magnetica offre una risposta superiore rispetto all'LCI e al FEV1 nel monitorare l'efficacia degli antibiotici. A questo scopo sono stati elaborati metodi di analisi che consentono di mappare quantitativamente la risposta al trattamento in modo intuitivo per i medici.

La letteratura attuale conferma la sicurezza e la ripetibilità della risonanza magnetica con gas iperpolarizzati negli adulti. In uno studio in cui sono state somministrate fino a tre dosi di xenon-129 non sono stati riportati eventi avversi gravi, anche se alcuni soggetti hanno manifestato lievi effetti collaterali transitori dovuti alle proprietà parestesiche dello xenon, risolti pochi minuti dopo la fine dell'apnea respiratoria.

Oltre alla valutazione della ventilazione polmonare, i gas iperpolarizzati consentono la mappatura quantitativa del coefficiente di diffusione apparente (ADC, *apparent diffusion coefficient*) del gas, misurato con la risonanza magnetica ponderata per la diffusione, che funge da biomarcatore relativo alla dimensione degli alveoli.

Le informazioni così ottenute da pazienti pediatriche e adulti con fibrosi cistica, spesso riportano un allargamento degli alveoli, che si pensa sia dovuto ad un'infezione persistente e prolungata.

Inoltre, la RM xenon-129 offre la possibilità di valutare lo scambio di gas polmonari su base regionale, in quanto lo xenon è parzialmente solubile nei tessuti e nel sangue e mostra delle caratteristiche chimiche distinte nel parenchima, nel plasma e nei globuli rossi, che possono essere rilevate con una risonanza magnetica simile alla UTE (*ultrashort echo time*). Questa tecnica consente di visualizzare strutture anatomiche con

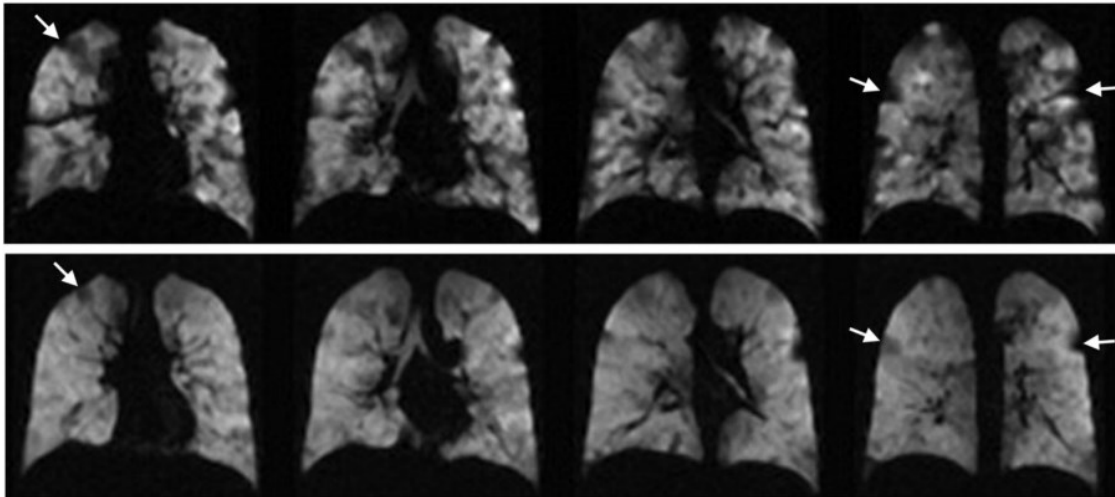
tempi di rilassamento estremamente brevi e può essere impiegata per acquisire immagini distinte in base alle caratteristiche chimiche dei tessuti che comprendono. Le sequenze UTE sono state sviluppate proprio per cogliere e registrare il veloce decadimento del segnale relativo agli spin presenti nei polmoni e fornire immagini morfologiche simili a quelle della TC. I risultati più avanzati sono stati raggiunti di recente con una sequenza UTE a trasmissione respiratoria, che ha dimostrato una buona concordanza con il punteggio TC associato a pazienti adulti affetti da fibrosi cistica.

Questa sequenza potrà sicuramente migliorare l'imaging morfologico della fibrosi cistica, in quanto non richiede complicati requisiti tecnici né la sincronizzazione col respiro del paziente (*gating respiratorio*) (Goralski et al., 2021).

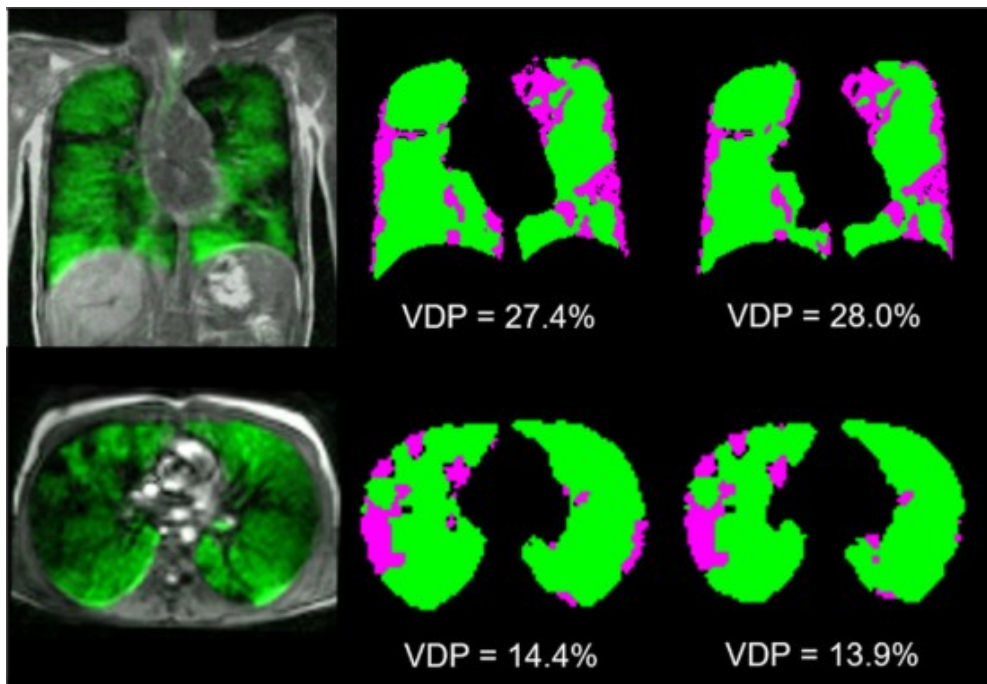
Inoltre, può rivelarsi utile effettuare una quantificazione regionale diretta dei tempi di rilassamento T1. I risultati preliminari ottenuti da pazienti con fibrosi cistica e broncopneumopatia cronica ostruttiva, indicano che il tempo di rilassamento T1 nel parenchima polmonare è significativamente più breve rispetto a quello degli individui sani. Questo fenomeno potrebbe essere parzialmente dovuto a un volume ridotto di sangue nelle aree interessate.

La mappatura T1 può essere integrata con l'inalazione di ossigeno per fornire una valutazione indiretta della ventilazione polmonare. L'ossigeno, avendo un forte carattere paramagnetico, provoca un accorciamento dei tempi T1 misurabili nelle aree polmonari ben ventilate.

Infine, attraverso la trasformata di Fourier è possibile estrarre i picchi di segnale relativi alle frequenze cardiache e respiratorie, generando immagini ponderate per la perfusione e la ventilazione. Questa tecnica si è dimostrata promettente nel migliorare la comprensione della relazione tra ventilazione e perfusione regionale in diverse fasi della fibrosi cistica e, poiché non richiede l'uso di mezzi di contrasto endovenosi o intra-alveolari né la cooperazione del paziente, è una possibile alternativa all'imaging di perfusione con contrasto (Wielputz & Mall, 2015).



**Figura 23.** Monitoraggio della risposta al trattamento della FC mediante risonanza magnetica. Parte superiore: immagini di ventilazione (FEV1 62,2%); parte inferiore: risonanza magnetica di ventilazione dopo 4 settimane di trattamento con *ivacaftor* (FEV1 83,0%). Le immagini pre-trattamento mostrano una ventilazione discontinua che è migliorata dopo il trattamento. Le frecce indicano alcuni dei difetti specifici di ventilazione che sembrano risolversi completamente o parzialmente dopo il trattamento (Goralski et al., 2021).



**Figura 24.** Studi di risonanza magnetica iperpolarizzata con xenon-129 nella FC. A sinistra: immagini di ventilazione con gas, sovrapposte a immagini anatomiche di risonanza magnetica su due diversi siti. A destra: risultati dell'analisi per il VDP. In verde: regioni di ventilazione normale; in rosa: regioni caratterizzate da ventilazione anomala (Goralski et al., 2021).

<b>Modalità</b>	<b>Vantaggi</b>	<b>Svantaggi</b>	<b>Tempo</b>	<b>Indicazioni</b>	<b>Costo</b>
<b>RM con gas iperpolarizzati</b>	Imaging funzionale ad alta sensibilità	Necessità di apparecchiature specifiche e personale specializzato	5-15 minuti	Ricerca e impiego clinico nell'Università di Sheffield, in Regno Unito	Molto alto
<b>RM con gas fluorurati</b>	Immagini 4D di ventilazione nel tempo	Limitata a pochi centri di ricerca	5-30 minuti	Ricerca	Alto

**Tabella 6.** Vantaggi e svantaggi relativi alle tecniche innovative nell'imaging diagnostico della fibrosi cistica (Goralski et al., 2021).

## 8. ANALISI QUANTITATIVA

In passato l'unico approccio disponibile ai medici radiologi per l'interpretazione delle immagini era l'analisi qualitativa, basata sulla valutazione diretta delle loro caratteristiche. Negli ultimi anni è stato introdotto il concetto di analisi quantitativa che consiste nell'applicazione di tecniche di imaging avanzate e metodi computazionali per estrarre delle caratteristiche misurabili a partire dalle immagini stesse. Questo processo include la segmentazione e la registrazione delle immagini, nonché l'identificazione e la quantificazione di parametri specifici come volume, forma, densità e *texture* (granulosità) delle strutture osservate. Comprende anche la radiomica, che si focalizza sull'estrazione di caratteristiche quantitative per costruire modelli predittivi e supportare le decisioni cliniche e l'intelligenza artificiale, impiegata per migliorare la precisione e l'efficienza dell'analisi.

### 8.1 INTELLIGENZA ARTIFICIALE

Gli algoritmi di intelligenza artificiale offrono un approccio innovativo per automatizzare l'interpretazione delle immagini radiologiche, inclusi i casi di fibrosi cistica, attraverso il *machine learning* (ML) e il *deep learning* (DL, una forma di apprendimento basata sulle reti neurali, spesso applicata per il riconoscimento o la classificazione delle immagini).

Vi sono poi le reti neurali, in fase di studio, volte ad automatizzare processi come l'identificazione dell'intrappolamento aereo in fase espiratoria in TC e la segmentazione polmonare 3D nelle immagini di risonanza magnetica.

Attualmente vi è un tasso di concordanza del 75% fra i risultati diagnostici ottenuti dai modelli di intelligenza artificiale e quelli dei medici radiologi. Tuttavia, è importante considerare i singoli casi, poiché la presenza di dispositivi come cateteri centrali nel campo di vista può interferire con l'accuratezza dei software di refertazione, rendendo l'interpretazione delle immagini più complessa (Goralski et al., 2021).

Le tecniche di ML possono migliorare i flussi di lavoro clinici, fornendo previsioni personalizzate sulla prognosi dei pazienti, adattandosi alle loro caratteristiche specifiche

e alla loro storia clinica. Nel caso della fibrosi cistica, i modelli basati su ML possono guidare decisioni personalizzate identificando i seguenti aspetti a livello individuale:

- La probabilità che il paziente sviluppi un'esacerbazione polmonare.
- La probabilità che un nuovo trattamento sia efficace per quel paziente.
- La più probabile sequenza di eventi clinici che il paziente potrebbe sperimentare.
- La probabilità relativa dei diversi rischi concorrenti.

Questo modello di cura può contribuire all'ottimizzazione dell'economia sanitaria, in particolare nella gestione delle terapie costose destinate a specifici genotipi di persone affette da fibrosi cistica.

Vi è poi l'uso di sensori digitali e dispositivi indossabili, che può migliorare l'assistenza in diversi modi:

- Raccogliendo informazioni che possono essere utilizzate dai medici curanti per monitorare i principali indicatori di salute e i progressi dei pazienti.
- Raccogliendo informazioni che possono essere utilizzate dal paziente per monitorare e gestire i propri progressi.
- Fornendo informazioni utili ai pazienti come avvisi precoci, promemoria e suggerimenti relativi ai farmaci, all'esercizio fisico e al regime di trattamento.

Oltre agli effetti terapeutici, gli algoritmi di DL possono essere impiegati nell'area diagnostica. Ad esempio, i sistemi basati sull'attribuzione di punteggi (*scoring*) sono fondamentali nell'imaging della fibrosi cistica. Attualmente il modello più utilizzato è la *deep convolutional neural network* (DCNN), essenziale per ottenere il punteggio di Brasfield, un sistema di valutazione utilizzato per monitorare la gravità della fibrosi cistica attraverso radiografie del torace. Tale punteggio consente ai medici di valutare l'evoluzione della malattia e l'efficacia dei trattamenti nel tempo.

Per quanto riguarda la pratica fisioterapica, il ML sta emergendo come un nuovo strumento per la misurazione dei dati dei pazienti e come un supporto decisionale clinico sempre più utilizzato. Inoltre, potrebbe svolgere un ruolo significativo nello sviluppo professionale, permettendo agli operatori sanitari di migliorare le proprie conoscenze e di adattare i loro approcci riabilitativi.

Un'altra frontiera è rappresentata dai software (*app*) per smartphone, come la *Baxter BMJ open Research*, grazie alla quale viene erogata ai pazienti la terapia respiratoria in modo virtuale e intuitivo (De Marchis et al., 2023).



Dopodiché vi è la *Breathe RM smartphone app*, progettata insieme a persone affette da fibrosi cistica. Questa applicazione consente agli utenti di monitorarsi a casa utilizzando dispositivi collegati via Bluetooth, tra cui uno spirometro, un monitor di attività e una bilancia. I dati raccolti possono essere condivisi con l'equipe di assistenza clinica tramite un portale dedicato. Studi preliminari hanno dimostrato che il monitoraggio domiciliare permette ai pazienti di ridurre significativamente le visite ambulatoriali di routine in ospedale.

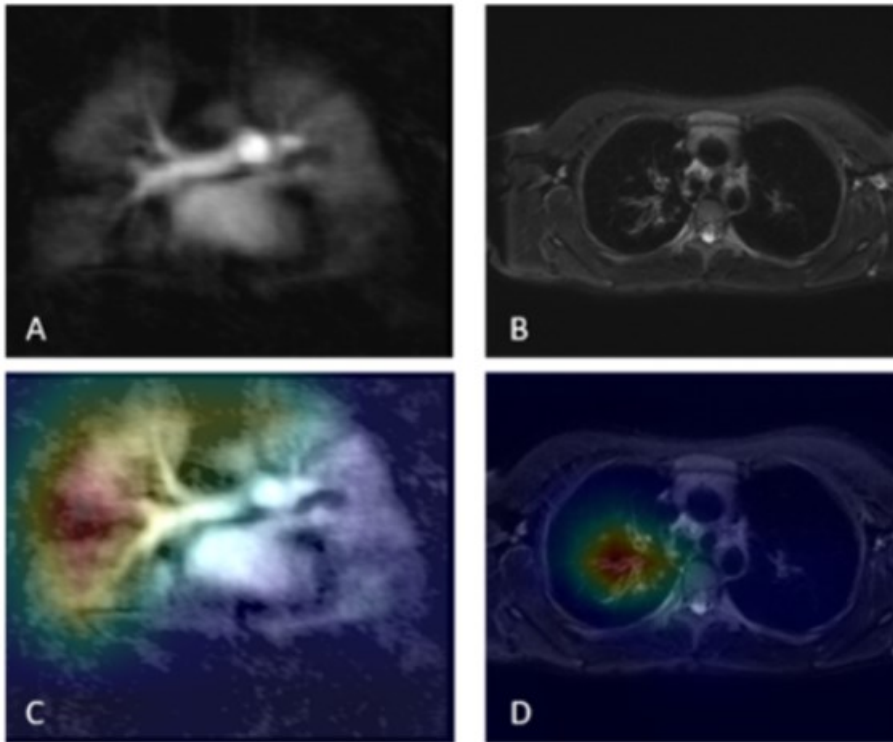
La *Breathe RM Signal* invece è una funzione dell'app *Breathe RM* che funge da supporto decisionale. Utilizzando l'intelligenza artificiale e i dati raccolti dall'app, valuta se le persone affette da fibrosi cistica sono stabili o a rischio di esacerbazione polmonare, che richiede necessariamente un trattamento medico. I pazienti possono visualizzare un punteggio di rischio codificato a colori, facile da interpretare, che include istruzioni pratiche su cosa fare (ACE-CF: Detecting Lung Exacerbations in Adults with CF Using Artificial Intelligence, 2024).

Nel contesto della risonanza magnetica sono stati sviluppati vari algoritmi per valutare le anomalie nella perfusione polmonare e il *mucus plugging*, utilizzando tecniche come gli *integrated gradients* (IG), le *class activation maps* (CAM), il *grad cam* (GCam) e la *layer-wise relevance propagation* (LRP). Questi algoritmi sfruttano le informazioni presenti nelle immagini, per generare delle mappe di attribuzione che aiutano il medico a interpretare e visualizzare le aree di interesse all'interno delle immagini.

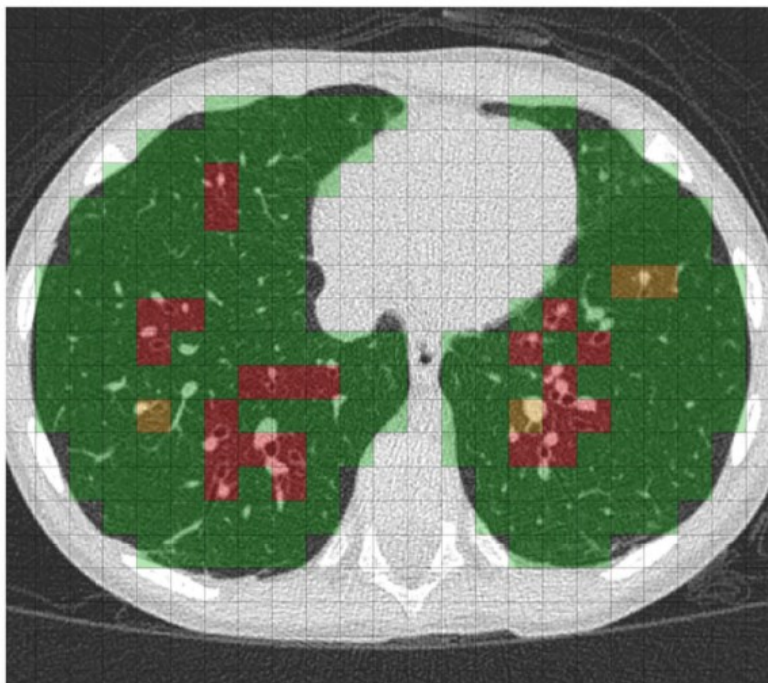
Sulla mappa le aree verdi indicano un punteggio di accuratezza più elevato, mentre le aree rosse segnalano una maggiore imprecisione. Ciò comporta che le regioni correttamente classificate saranno evidenziate in verde, mentre quelle con classificazioni errate appariranno in rosso. In linea generale i risultati ottenuti con le CAM sono stati considerati i migliori e più coerenti con le caratteristiche visive impiegate dai radiologi nella valutazione delle immagini (Ringwald et al., 2024).

Inoltre, sono disponibili algoritmi di analisi delle immagini come il PRAGMA (*Perth-Rotterdam Annotated Grid Morphometric Analysis*), un sistema di *scoring* che utilizza una griglia per quantificare i segni tipici associati alla fibrosi cistica.

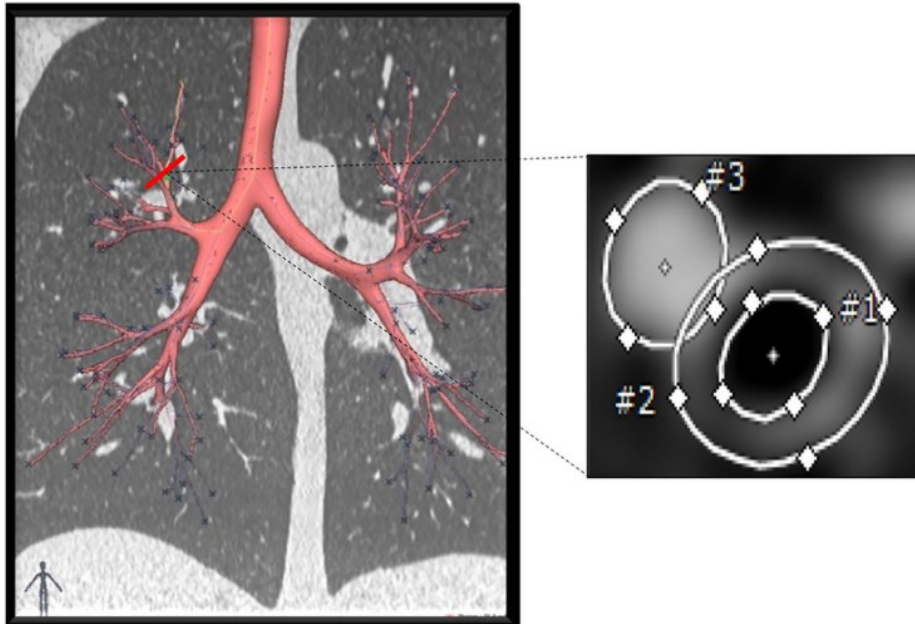
Infine, esistono sistemi impiegati nella valutazione del rapporto *airway-artery* (AA), necessario a confrontare le dimensioni delle vie aeree con quelle delle arterie polmonari (Ciet et al., 2023).



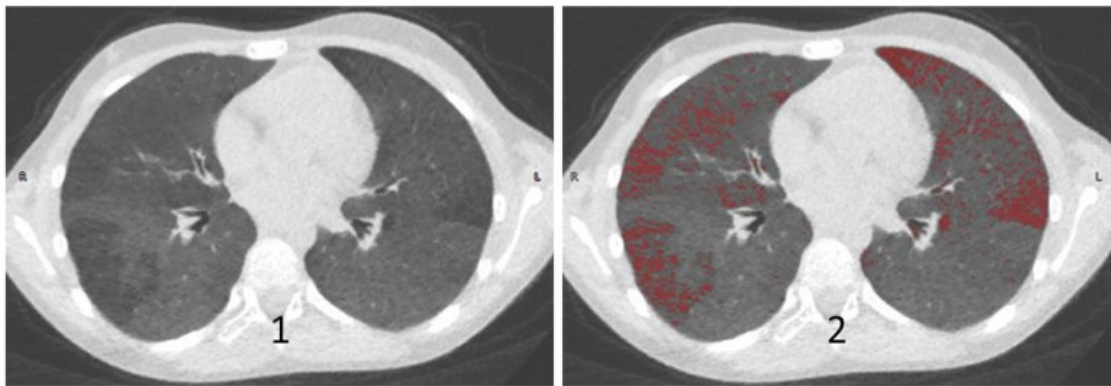
**Figura 25.** Sezioni RM del polmone per la classificazione dei difetti di perfusione polmonare (a sinistra) e dell'intasamento di muco (a destra). A e B mostrano le sezioni RM grezze, mentre C e D mostrano le mappe di attribuzione prodotte attraverso CAM (Ringwald et al., 2024).



**Figura 26.** Esempio dell'applicazione di PRAGMA-CF score. In questo caso, il colore verde viene utilizzato per indicare il tessuto polmonare sano, il rosso per le bronchiectasie e il giallo per l'ispessimento della parete bronchiale. Il punteggio totale attribuito a questi segni viene espresso come percentuale del volume polmonare totale (Ciet et al., 2023).



**Figura 27.** Esempio di *airway-artery* (AA) ratio, il rapporto fra le dimensioni delle vie aeree e delle arterie polmonari. L'intero albero bronchiale è stato segmentato automaticamente insieme alle arterie polmonari adiacenti. Ogni coppia di AA viene quindi segmentata (vista perpendicolare delle vie aeree e misurazioni delle arterie) per calcolare diversi parametri, come la percentuale di bronchiectasie, l'ispessimento delle pareti bronchiali e la mancanza di conicità (Ciet et al., 2023).



**Figura 28.** L'immagine mostra un esempio di rilevamento automatico dell'*air trapping* utilizzando l'analisi della densità. Una scansione TC espiratoria con l'applicazione di un algoritmo di mediazione è mostrata in (1). La stessa scansione è mostrata in (2) con una maschera di densità applicata. Le aree rosse indicano le regioni in cui l'aria è intrappolata: da ciò è possibile determinare la percentuale del volume di *air trapping* (Tiddens & Rosenow, 2014).



## 9. CONCLUSIONI

Le prospettive future vedono le tecniche sopra citate come fonte di ulteriori studi, nonché di ricerche volte a definirne l'uso in ambito sanitario. Vi è una crescente necessità di incorporare queste modalità più sensibili nella pratica clinica e si prevede che verranno aggiunte agli strumenti di routine per l'imaging della fibrosi cistica.

Sarà quindi necessario creare dei protocolli standard da introdurre nelle strutture sanitarie. Per farlo è fondamentale creare un'equipe di lavoro specificamente formata, definire degli obiettivi di budget appropriati e garantire la sicurezza delle procedure, in modo tale che altri siti adottino l'approccio dell'Università di Heidelberg e introducano la risonanza magnetica nella valutazione clinica di routine, piuttosto che la risonanza magnetica con gas che viene impiegata presso l'Università di Sheffield, in Regno Unito. Tuttavia, al momento le tecniche in questione sono facilmente accessibili solo in una ventina di centri di fibrosi cistica nel mondo. La risonanza magnetica con fluoro-19 non richiede l'acquisto di costose attrezzature e quindi è relativamente più facile da praticare, anche se sono necessarie bobine a radiofrequenza dedicate e conoscenze specialistiche. Per quanto riguarda i software di intelligenza artificiale, diversi centri di eccellenza e ospedali in Italia stanno adottando queste tecnologie per migliorare la precisione diagnostica e l'efficienza del monitoraggio della fibrosi cistica. I principali istituti di ricerca italiani collaborano con enti internazionali per sviluppare e validare le tecniche descritte. Inoltre, è necessario un rigoroso processo di validazione per garantire che gli algoritmi siano affidabili per l'uso clinico, facendo particolare attenzione a garantire la privacy e la sicurezza delle informazioni (Goralski et al., 2021).



## 10. BIBLIOGRAFIA

- ACE-CF: Detecting lung exacerbations in adults with CF using artificial intelligence.* (2024). Cystic Fibrosis Trust. <https://www.cysticfibrosis.org.uk/get-involved/clinical-trials/trialstracker/tt014107>
- Ciet, P., Booij, R., Dijkshoorn, M., van Straten, M., & Tiddens, H. A. W. M. (2023). Chest radiography and computed tomography imaging in cystic fibrosis: current challenges and new perspectives. *Pediatric Radiology*, 53(4). <https://doi.org/10.1007/s00247-022-05522-4>
- Cos'è la fibrosi cistica?* (2023). MalattiedelpancreasIT. <https://www.malattiedelpancreas.it/it-it/cause-di-ipe/fibrosi-cistica/cos-e-fibrosi-cistica>
- De Boeck, K., Vermeulen, F., & Dupont, L. (2017). The diagnosis of cystic fibrosis. In *Presse Medicale* (Vol. 46, Issue 6P2). <https://doi.org/10.1016/j.lpm.2017.04.010>
- De Marchis, M., Bella, S., Cutrera, R., & Cannataro, M. (2023). Machine learning in cystic fibrosis: narrative review. *Pediatric Respiratory Journal*, 01(04). <https://doi.org/10.56164/pediatrespirj.2023.31>
- Diagnostic Testing.* (2024). Johns Hopkins Cystic Fibrosis Center. <https://hopkinscf.org/knowledge/diagnostic-testing/>
- Eichinger, M., Heussel, C. P., Kauczor, H. U., Tiddens, H., & Puderbach, M. (2010). Computed tomography and magnetic resonance imaging in cystic fibrosis lung disease. In *Journal of Magnetic Resonance Imaging* (Vol. 32, Issue 6). <https://doi.org/10.1002/jmri.22374>
- Fibrosi cistica.* (2024). Wikipedia. [https://it.wikipedia.org/wiki/Fibrosi\\_cistica](https://it.wikipedia.org/wiki/Fibrosi_cistica)
- Goralski, J. L., Stewart, N. J., & Woods, J. C. (2021). Novel imaging techniques for cystic fibrosis lung disease. In *Pediatric Pulmonology* (Vol. 56, Issue S1). <https://doi.org/10.1002/ppul.24931>
- Haber, H. P. (2007). Cystic fibrosis in children and young adults: Findings on routine abdominal sonography. *American Journal of Roentgenology*, 189(1). <https://doi.org/10.2214/AJR.06.1046>
- Jaworska, J., Buda, N., Kwaśniewicz, P., Komorowska-Piotrowska, A., & Sands, D. (2023). Lung Ultrasound in the Evaluation of Lung Disease Severity in Children with Clinically Stable Cystic Fibrosis: A Prospective Cross-Sectional Study. *Journal of Clinical Medicine*, 12(9). <https://doi.org/10.3390/jcm12093086>
- Joyce, S., Carey, B. W., Moore, N., Mullane, D., Moore, M., McEntee, M. F., Plant, B. J., Maher, M. M., & O'Connor, O. J. (2021). Computed tomography in cystic fibrosis lung disease: a focus on radiation exposure. *Pediatric Radiology*, 51(4). <https://doi.org/10.1007/s00247-020-04706-0>

- Kuo, W., Ciet, P., Tiddens, H. A. W. M., Zhang, W., Guillerman, R. P., & Van Straten, M. (2014). Monitoring cystic fibrosis lung disease by computed tomography: Radiation risk in perspective. In *American Journal of Respiratory and Critical Care Medicine* (Vol. 189, Issue 11).  
<https://doi.org/10.1164/rccm.201311-2099CI>
- Liszewski, M. C., Hersman, F. W., Altes, T. A., Ohno, Y., Ciet, P., Warfield, S. K., & Lee, E. Y. (2013). Magnetic resonance imaging of pediatric lung parenchyma, airways, vasculature, ventilation, and perfusion. State of the art. In *Radiologic Clinics of North America* (Vol. 51, Issue 4).  
<https://doi.org/10.1016/j.rcl.2013.04.004>
- Monica Torriani. (2021). *Fibrosi Cistica negli adulti e bambini: sintomi, genetica*. Micuro. <https://www.micuro.it/enciclopedia/malattie/fibrosi-cistica>
- Polgreen, P. M., & Comellas, A. P. (2022). Clinical Phenotypes of Cystic Fibrosis Carriers. In *Annual Review of Medicine* (Vol. 73).  
<https://doi.org/10.1146/annurev-med-042120-020148>
- Protocolli di Tomografia Computerizzata per indicazione clinica*. (2022).  
<https://sirm.org/wp-content/uploads/2022/10/Protocolli-Tomografia-Computerizzata.pdf>
- Quattrucci, S. (2023). *Cos'è la Fibrosi Cistica*. LIFC - Lega Italiana Fibrosi Cistica.  
<https://www.fibrosicistica.it/fibrosi-cistica/cose-la-fibrosi-cistica/>
- Ringwald, F. G., Martynova, A., Mierisch, J., Wielpütz, M., & Eisenmann, U. (2024). Explainable Artificial Intelligence for Deep-Learning Based Classification of Cystic Fibrosis Lung Changes in MRI. *Studies in Health Technology and Informatics*, 310. <https://doi.org/10.3233/SHTI231099>
- Robinson, T. E. (2007). Computed tomography scanning techniques for the evaluation of cystic fibrosis lung disease. *Proceedings of the American Thoracic Society*, 4(4). <https://doi.org/10.1513/pats.200612-184HT>
- Robinson, T. E., Leung, A. N., Moss, R. B., Blankenberg, F. G., Al-Dabbagh, H., & Northway, W. H. (1999). Standardized high-resolution CT of the lung using a spirometers- triggered electron beam CT scanner. *American Journal of Roentgenology*, 172(6). <https://doi.org/10.2214/ajr.172.6.10350305>
- Shaffer, C. (2022). *Cystic Fibrosis Epidemiology*. News Medical. <https://www.news-medical.net/health/Cystic-Fibrosis-Epidemiology.aspx>
- Tiddens, H. A. W. M., & Rosenow, T. (2014). What did we learn from two decades of chest computed tomography in cystic fibrosis? *Pediatric Radiology*, 44(12).  
<https://doi.org/10.1007/s00247-014-2964-6>
- Tiddens, H. A. W. M., Stick, S. M., Wild, J. M., Ciet, P., Parker, G. J. M., Koch, A., & Vogel-Claussen, J. (2015). Respiratory tract exacerbations revisited: Ventilation,



inflammation, perfusion, and structure (VIPS) monitoring to redefine treatment. In *Pediatric Pulmonology* (Vol. 50). <https://doi.org/10.1002/ppul.23266>

Wielpütz, M. O., Eichinger, M., Biederer, J., Wege, S., Stahl, M., Sommerburg, O., Mall, M. A., Kauczor, H. U., & Puderbach, M. (2016). Imaging of Cystic Fibrosis Lung Disease and Clinical Interpretation. In *RoFo Fortschritte auf dem Gebiet der Rontgenstrahlen und der Bildgebenden Verfahren* (Vol. 188, Issue 9). <https://doi.org/10.1055/s-0042-104936>

Wielputz, M. O., & Mall, M. A. (2015). Imaging modalities in cystic fibrosis: Emerging role of MRI. In *Current Opinion in Pulmonary Medicine* (Vol. 21, Issue 6). <https://doi.org/10.1097/MCP.0000000000000213>



## RINGRAZIAMENTI

*Siamo finalmente giunti alla conclusione di questa tesi di laurea, nella quale ho deciso di parlare di un tema a me molto caro, la mia malattia.*

*Provo una forte sensazione di orgoglio e gratitudine per aver avuto la possibilità di approfondire un argomento così importante e delicato per me. Detto ciò, ci tengo a ringraziare coloro i quali hanno reso tutto questo possibile.*

*Inizio col ringraziare il mio relatore Davide e la mia correlatrice, la dott.ssa Tinè, per avermi supportato e guidato nella realizzazione di questo elaborato.*

*Dopodiché ringrazio la dott.ssa Di Pietro, per essermi stata d'ispirazione e avermi aiutato e consigliato nei momenti di necessità, sempre con gentilezza e disponibilità.*

*Allo stesso modo ringrazio Alessandro, per aver agevolato la correzione e aver revisionato la mia tesi, fornendomi preziosi suggerimenti con tanta professionalità.*

*Ringrazio anche Lorenzo M. per essermi stato d'aiuto nella raccolta dei casi clinici e per aver dimostrato interesse verso il mio progetto.*

*Un ringraziamento speciale va ai miei migliori amici, Lorenzo E., Lorenzo B. e Claudio, per avermi accompagnato in questi anni, facendomi divertire, sfogare, emozionare e crescere, restandomi vicino quando più ne avevo bisogno.*

*Ringrazio la mia amica Eleonora, non solo per tutte le volte in cui mi è venuta incontro e mi ha aiutato in vista degli esami, ma soprattutto per i momenti di svago a tirocinio e tutto l'affetto incondizionato che mi ha dimostrato.*

*Ne approfitto per ringraziare anche la mia psicologa Francesca, insieme a tutto il reparto di Fibrosi Cistica dell'Ospedale di Borgo Trento a Verona, per avermi seguito ed essersi presi cura di me fin dalla mia nascita.*

*Infine, ci tengo a ringraziare la mia famiglia, in particolare mia madre, senza la quale non avrei scelto questa facoltà, così come mio padre e mia sorella.*

*Grazie a loro ho imparato a non arrendermi mai di fronte agli ostacoli che la vita mi pone davanti e a lottare con determinazione per i miei obiettivi e ciò in cui credo.*

*Mi hanno insegnato a darmi la giusta priorità, la considerazione che merito, a lavorare sul mio benessere, la mia salute fisica e mentale, preservando le mie amicizie e le relazioni stabili con persone a me affini, coi miei stessi valori e livelli di maturità.*

*Ho superato le mie aspettative e quelle di coloro che non credevano in me, dimostrando di possedere l'ambizione, la tenacia, la perseveranza e soprattutto la passione che hanno contraddistinto il mio percorso di laurea, oltre che di vita. Finalmente ho realizzato che non sono la mia malattia, la mia identità di genere o le mie fragilità a definirmi, ma è l'amore che provo e dimostro ogni giorno alle persone che mi stanno accanto, che mi apprezzano e mi fanno sentire speciale. Alla luce di tali affermazioni, posso dire che sento di star diventando la persona che desidero essere. Citando Lana Del Rey: „I believe in the person I want to become“.*

*Questa tesi è dedicata a me e a tutti voi.*

*Grazie di cuore.*